



Рекомендации Российской гастроэнтерологической ассоциации по клиническому применению манометрии высокого разрешения при заболеваниях пищевода

В.Т. Ивашкин¹, И.В. Маев², А.С. Трухманов¹, О.А. Сторонова^{1,*}, С.Р. Абдулхаков³, Д.Н. Андреев², Д.С. Бордин^{2,4,5}, Э.Р. Валитова⁴, И.Л. Кляритская⁶, В.В. Кривой⁶, Ю.А. Кучерявый², Т.Л. Лапина¹, С.В. Морозов⁷, О.А. Саблин⁸, Е.В. Семенихина⁶, Ю.П. Успенский^{9,10}, А.А. Шептулин¹

¹ ФГАОУ ВО «Первый Московский государственный медицинский университет им. И.М. Сеченова» (Сеченовский университет) Министерства здравоохранения Российской Федерации, Москва, Российская Федерация

² ФГБОУ ВО «Московский государственный медико-стоматологический университет им. А.И. Евдокимова» Министерства здравоохранения Российской Федерации, Москва, Российская Федерация

³ ФГАОУ ВО «Казанский (Приволжский) федеральный университет» Министерства образования и науки Российской Федерации, Казань, Российская Федерация

⁴ ГБУЗ «Московский клинический научно-практический центр имени А.С. Логинова» Департамента здравоохранения Москвы, Москва, Российская Федерация

⁵ ФГБОУ ВО «Тверской государственный медицинский университет» Министерства здравоохранения Российской Федерации, Тверь, Российская Федерация

⁶ ФГАОУ ВО «Крымский федеральный университет им. В.И. Вернадского» Министерства образования и науки Российской Федерации, Симферополь, Российская Федерация

⁷ ФГБУН «Федеральный исследовательский центр питания, биотехнологии и безопасности пищи», Москва, Российская Федерация

⁸ ФГБУ «Всероссийский центр экстренной и радиационной медицины имени А.М. Никифорова» МЧС России, Санкт-Петербург, Российская Федерация

⁹ ФГБОУ ВО «Санкт-Петербургский государственный педиатрический медицинский университет» Министерства здравоохранения Российской Федерации, Санкт-Петербург, Российская Федерация

¹⁰ ФГБОУ ВО «Первый Санкт-Петербургский государственный медицинский университет имени академика И.П. Павлова» Министерства здравоохранения Российской Федерации, Санкт-Петербург, Российская Федерация

Цель. Настоящие рекомендации Российской гастроэнтерологической ассоциации по клиническому применению манометрии высокого разрешения при заболеваниях пищевода разработаны с целью обоснования показаний к проведению исследования, унификации терминологии и интерпретации полученных данных клиницистами.

Основные положения. В 2018 году на совместном заседании Российской гастроэнтерологической ассоциации и Российской группы нейрогастроэнтерологии и моторики были утверждены единая терминология и классификация нарушений двигательной функции пищевода, диагностируемых методом манометрии высокого разрешения.

Пациенты гастроэнтерологического профиля часто предъявляют жалобы, характерные для заболеваний пищевода, среди которых можно выделить дисфагию, регургитацию, изжогу, боль в грудной клетке, отрыжку. Для исключения эрозивно-язвенного поражения, эозинофильного эзофагита, органических изменений таким пациентам должна быть выполнена эзофагогастродуоденоскопия, биопсия. После исключения повреждений слизистой оболочки и обструкции просвета пищевода как причин возникновения симптомов рекомендуется проведение манометрии высокого разрешения. Этот метод исследования пищевода признан «золотым стандартом» в диагностике нарушений его двигательной функции.

Метод манометрии высокого разрешения дает возможность детально исследовать интегральные количественные и качественные характеристики двигательной функции пищевода и их специфические нарушения, анализировать процесс распространения сокращения по пищеводу и строго скоординированную синхронную перистальтику мышц верхнего пищеводного сфинктера, грудного отдела и нижнего пищеводного сфинктера, нарушение которой может приводить к развитию ахалазии кардии, эзофагоспазма, грыжи пищеводного отверстия диафрагмы, неэффективной перистальтики и другим нарушениям двигательной функции.

Заключение. Манометрия высокого разрешения — это относительно новый метод исследования двигательной функции пищевода, который завоевывает все большую популярность в клинической практике.

Он позволяет врачу получить сведения, которые могут существенным образом изменить тактику ведения пациента и дифференцированно подходить к выбору назначений. Настоящие рекомендации обобщают всю имеющуюся актуальную информацию, однако по мере накопления нового клинического материала и систематизации данных с позиции доказательной медицины они будут обновляться, чтобы обеспечить российских гастроэнтерологов наиболее значимыми и практически-ориентированными материалами.

Ключевые слова: манометрия высокого разрешения, гастроэзофагеальная рефлюксная болезнь, ахалазия кардии, эзофагоспазм, дисфагия, боль в грудной клетке

Конфликт интересов: авторы заявляют об отсутствии конфликта интересов.

Для цитирования: Ивашкин В.Т., Маев И.В., Трухманов А.С., Сторонова О.А., Абдулхакков С.Р., Андреев Д.Н., Бордин Д.С., Валитова Э.Р., Кляритская И.Л., Кривой В.В., Кучерявый Ю.А., Лапина Т.Л., Морозов С.В., Саблин О.А., Семенихина Е.В., Успенский Ю.П., Шептулин А.А. Рекомендации Российской гастроэнтерологической ассоциации по клиническому применению манометрии высокого разрешения при заболеваниях пищевода. Российский журнал гастроэнтерологии, гепатологии, колопроктологии. 2020;30(3):61–88. <https://doi.org/10.22416/1382-4376-2020-30-3-61-88>

Recommendations of the Russian Gastroenterological Association on Clinical Use of High-Resolution Manometry in Diagnosis of Esophageal Disorders

Vladimir T. Ivashkin¹, Igor V. Mayev², Alexander S. Trukhmanov¹, Olga A. Storonova^{1*}, Sayyar R. Abdulkhakov³, Dmitry N. Andreev², Dmitry S. Bordin^{2,4,5}, Elena R. Valitova⁴, Irina L. Klyaritskaya⁶, Valery V. Krivoy⁶, Yuri A. Kucheryaviy², Tatyana L. Lapina¹, Sergey V. Morozov⁷, Oleg A. Sablin⁸, Ekaterina V. Semenikhina⁶, Yuri P. Uspenskiy^{9,10}, Arkadiy A. Sheptulin¹

¹ Sechenov First Moscow State Medical University (Sechenov University), Moscow, Russian Federation

² Moscow State University of Medicine and Dentistry, Moscow, Russian Federation

³ Kazan Federal University, Kazan, Russian Federation

⁴ Loginov Moscow Clinical Scientific Center, Moscow, Russian Federation

⁵ Tver State Medical University, Tver, Russian Federation

⁶ Vernadsky Crimean Federal University, Simferopol, Russian Federation

⁷ Federal Research Center for Nutrition, Biotechnology and Food Safety, Moscow, Russian Federation

⁸ Nikiforov All-Russian Center for Emergency and Radiation Medicine, St. Petersburg, Russian Federation

⁹ Saint-Petersburg State Pediatric Medical University, St. Petersburg, Russian Federation

¹⁰ Pavlov First Saint-Petersburg State Medical University, St. Petersburg, Russian Federation

Aim. Current recommendations of the Russian Gastroenterological Association on clinical use of high-resolution manometry in diagnosis of esophageal disorders are intended to assist in clinical decision making, terminology standardisation and interpretation of clinical data.

Key points. In 2018, a joint meeting of the Russian Gastroenterological Association and Russian Neurogastroenterology and Motility Group approved unified terminology and classification of esophageal motor function disorders for high-resolution manometry diagnosis.

Gastrointestinal patient complaints typically concern esophageal disorders such as dysphagia, regurgitation, heartburn, chest pain or belching. To exclude erosive and ulcerative lesions, eosinophilic esophagitis and organic changes, esophagogastroduodenoscopy and biopsy are recommended in pre-treatment. Upon excluding mucosal lesions and esophageal lumen obstruction as causal for symptoms, use of high-resolution manometry is recommended. This method of esophageal examination has become the “gold standard” in diagnosis of motor disorders.

High-resolution manometry enables detailed investigation of integral quantitative and qualitative characteristics of esophagus motor function and specific related disorders, analysis of esophageal contractile propagation and strictly coordinated synchronous peristalsis of upper esophageal sphincter, esophagus and lower esophageal sphincter, which malfunction may provoke development of achalasia, esophagospasm, hiatal hernia, ineffective esophageal motility and other motor disorders.

Conclusion. High-resolution manometry is a relatively new method for study of esophagus motor function gaining increasingly wide application in clinical practice. It enables a medical professional to obtain evidence that may critically affect the choice of optimal patient care strategy and effective treatment. Current recommendations are based on an extensive review of up-to-date information and will be updated with new corpus of clinical data and assessment emerging in evidential medicine to provide gastroenterologists country-wide with latest scientific and practical guidelines.

Keywords: high-resolution manometry, gastroesophageal reflux disease, achalasia, esophagospasm, dysphagia, chest pain

Conflict of interest: the authors declare no conflict of interest.

For citation: Ivashkin V.T., Mayev I.V., Trukhmanov A.S., Storonova O.A., Abdulkhakov S.R., Andreev D.N., Bordin D.S., Valitova E.R., Klyaritskaya I.L., Krivoy V.V., Kucheryaviy Yu.A., Lapina T.L., Morozov S.V., Sablin O.A., Semenikhina E.V., Uspenskiy Yu.P., Sheptulin A.A. Recommendations of the Russian Gastroenterological Association on Clinical Use of High-Resolution Manometry in Diagnosis of Esophageal Disorders. Russian Journal of Gastroenterology, Hepatology, Coloproctology. 2020;30(3):61–88. <https://doi.org/10.22416/1382-4376-2020-30-3-61-88>

I. МАНОМЕТРИЯ ВЫСОКОГО РАЗРЕШЕНИЯ И ЧИКАГСКАЯ КЛАССИФИКАЦИЯ НАРУШЕНИЙ ДВИГАТЕЛЬНОЙ ФУНКЦИИ

1. Манометрия высокого разрешения — «золотой стандарт» диагностики нарушений двигательной функции пищевода

Пациенты гастроэнтерологического профиля часто предъявляют жалобы, характерные для заболеваний пищевода, среди которых можно выделить дисфагию, регургитацию, изжогу, боль в грудной клетке, отрыжку. В первую очередь этим пациентам будет выполнена эзофагогастродуоденоскопия, биопсия для исключения эрозивно-язвенного поражения, эозинофильного эзофажита, органических изменений. После исключения повреждений слизистой оболочки и обструкции просвета пищевода как причин возникновения симптомов рекомендуется проведение манометрии высокого разрешения (МВР). Этот метод исследования пищевода признан «золотым стандартом» в диагностике нарушений его двигательной функции [1–4].

Активное изучение перистальтической активности пищевода началось с конца XIX века, а с 1980-х годов манометрия была внедрена в клиническую практику. Проведение исследования двигательной функции пищевода с применением методики высокого разрешения впервые было описано Ray Clouse и соавт. в 2000 году [5]. К 2009 году накопленный опыт был систематизирован, и впервые была принята Чикагская классификация (ЧК) нарушений двигательной функции пищевода, которая была опубликована после первого заседания Международной рабочей группы по изучению МВР в Сан-Диего и к настоящему времени дважды пересмотрена и дополнена [6–8]. В 2018 году на заседании Российской гастроэнтерологической ассоциации и Российской группы по нейрогастроэнтерологии и моторике были утверждены новая терминология и классификация нарушений двигательной функции пищевода, диагностируемых методом манометрии высокого разрешения [9].

Манометрия пищевода высокого разрешения — это метод исследования двигательной функции с применением многоканальных катетеров (например, 22-канальных водно-перфузионных и 36-канальных твердотельных катетеров), на которых датчики давления располагаются на расстоянии менее 1 см друг от друга, что дает возможность детально исследовать интегральные количественные и качественные показатели внутриполостного давления, координированное сокращение грудного отдела, верхнего и нижнего пищеводного сфинктера (НПС), то есть видеть в режиме реального времени продвижение по пищеводу перистальтической волны. Давление, оказываемое сокращением стенки пищевода на воспринимающий датчик, регистрируется и записывается в виде манометрической кривой. Однако при переходе к многоканальной системе катетеров стало трудно анализировать линейные графики ввиду их большого количества и меньшего масштаба, что привело к разработке нового типа многоцветного изображения — топографического плота (контурного графика). Каждому показателю абсолютного значения давления присваивается строго определенный оттенок на цветовой шкале, далее производится автоматическая интерполяция («доставивание») изображения в виде плоскостного или 3D топографического плота (контурного графика) (рис. 1).

2. Преимущества манометрии высокого разрешения перед традиционной манометрией

МВР — более чувствительный и точный метод исследования по сравнению с традиционной манометрией [10–13]. В традиционной манометрии применяются 4–8-канальные катетеры, которые имеют расположение датчиков на расстоянии 5 см друг от друга, что не позволяет при построении

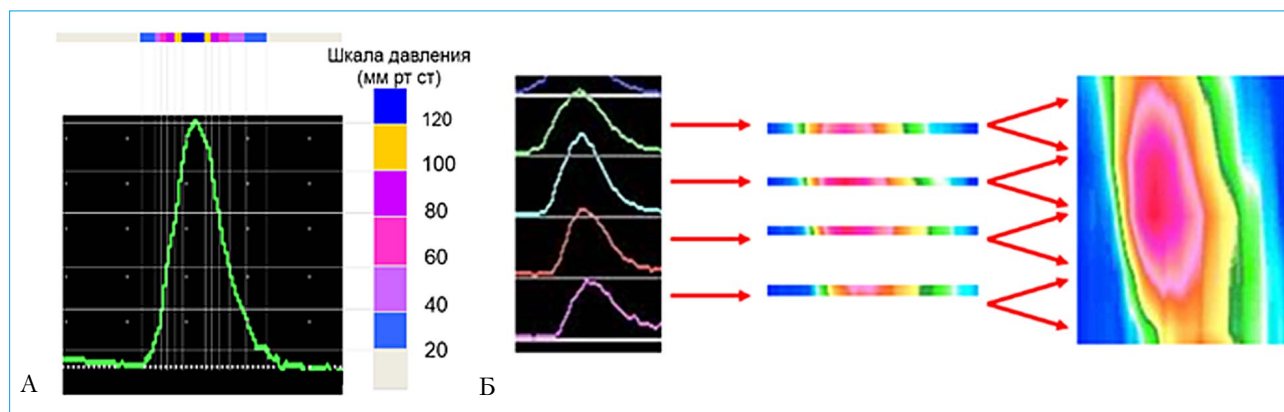


Рис. 1. Преобразование традиционного графика в контурный. А — соответствие между цветом и значением регистрируемого давления (мм рт. ст.) на цветовой шкале. Б — интерполяция изображения
 Fig. 1. Linear-scale to contour plot transformation. A — consistency between colour and values of registered pressure, mm Hg, on the colour scale. Б — image interpolation

линейных графиков воссоздать сокращение стенки пищевода по всей длине и создает условие для вероятного «выпадения» некоторых участков перистальтической волны из анализа, например при «псевдорелаксации» НПС у больных с ахалазией кардии (АК).

Применение многоканальных катетеров дает возможность детально исследовать как интегративные показатели давления пищеводно-желудочного перехода (ПЖП), так и характеристики его составляющих — нижнего пищеводного сфинкте-

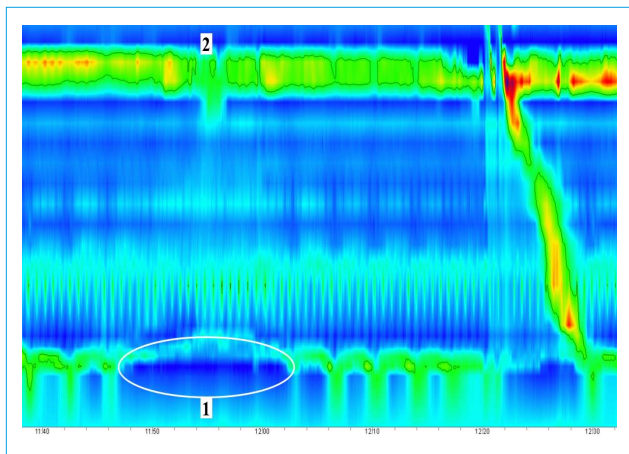


Рис. 2. Манометрия высокого разрешения. 1 — переходящее расслабление нижнего пищеводного сфинктера, длительность 18 с, 2 — отсутствие глотка
Fig. 2. High-resolution manometry. 1 — transient lower esophageal sphincter relaxation, duration 18 s, 2 — absence of swallow

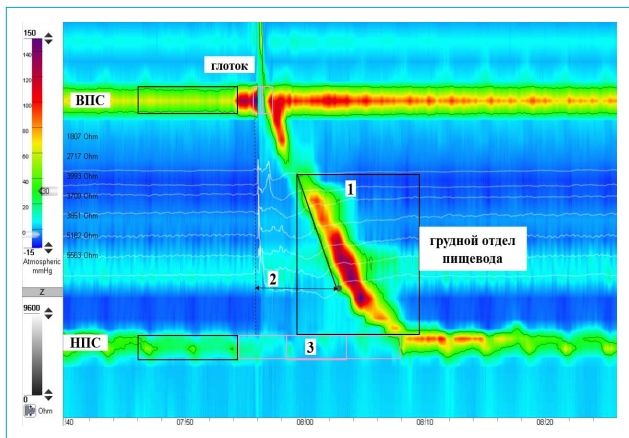


Рис. 3. Основные параметры манометрии высокого разрешения. 1 — интегральная сократимость дистального сегмента (ИСДС), 2 — латентный период дистального сегмента (ЛПДС), 3 — суммарное давление расслабления (СДР) нижнего пищеводного сфинктера. ВПС — верхний пищеводный сфинктер, НПС — нижний пищеводный сфинктер
Fig. 3. Basic high-resolution manometry parameters. 1 — distal contractile integral (DCI), 2 — distal latency (DL), 3 — integrated relaxation pressure (IRP) of lower esophageal sphincter. UES — upper esophageal sphincter, LES — lower esophageal sphincter

ра (НПС) и ножек диафрагмы (НД). Врач имеет возможность в режиме реального времени анализировать давление ПЖП в период покоя, в ответ на глоток слюны, пищи и, что важно, зависимость давления от фаз дыхания, а также переходящее расслабление НПС (ПРНПС).

Механизмом физиологического раскрытия сфинктера служит переходящее расслабление НПС. Существует несколько составляющих его возникновения: снижение тонуса НПС, блокирование и расслабление ножек диафрагмы, интенсивное сокращение продольных мышц пищевода [14, 15].

Манометрические характеристики ПРНПС представлены снижением давления покоя НПС ниже 5 мм рт. ст., возникающим вне связи с глотком и продолжающимся в среднем 10–15 с (от 3 до 30 с), расслаблением НД (рис. 2). ПРНПС служит физиологическим механизмом отрыжки, однако может сопровождаться ГЭР. Известно, что у здоровых лиц и у больных гастроэзофагеальной рефлюксной болезнью переходящие расслабления НПС могут быть причиной эпизодов рефлюкса почти в 85 % случаев [15].

3. Чикагская классификация — основа для диагностики нарушений двигательной функции пищевода

Анализ полученных данных МВР базируется на **трех основных параметрах**: интегральной сократимости дистального сегмента, латентном периоде дистального сегмента, суммарном давлении расслабления нижнего пищеводного сфинктера (рис. 3).

Согласно третьему пересмотру Чикагской классификации выделены **три основные группы изменений перистальтики пищевода**: 1) нарушения проходимости области пищеводно-желудочного перехода; 2) основные нарушения перистальтики, диагностируемые только при заболеваниях пищевода; 3) незначительные нарушения перистальтики, которые могут выявляться как у больных, так и у здоровых лиц [8].

1-я группа: затруднение проходимости ПЖП и ахалазия кардии.

2-я группа: дистальный эзофагоспазм, гиперконтрактивный пищевод, отсутствие перистальтики, которые диагностируются только при заболеваниях пищевода.

3-я группа: незначительные нарушения перистальтики — это *неэффективная и фрагментированная перистальтика*. Эти изменения неспецифичны, они характерны для ГЭРБ, также могут регистрироваться при тиреотоксикозе [16], системной склеродермии и других состояниях. Незначительные нарушения могут носить как первичный характер и усугублять имеющееся заболевание (например, при ГЭРБ), так и быть проявлением основного заболевания (например, на начальных стадиях системной склеродермии).

4. Терминология

При создании Чикагской классификации был разработан ряд терминов, применение которых позволяет описать характер выявляемых нарушений двигательной функции пищевода [8]. Для удобства анализа перистальтическое сокращение было условно поделено на два сегмента — проксимальный и дистальный, которые разделены между собой переходной зоной [17].

С целью создания **единой терминологии** и предупреждения разночтений мы приводим перечень основных показателей, применяемых при анализе данных МВР, с их кратким описанием [9, 18].

Давление покоя ВПС (мм рт. ст.) — давление ВПС в покое вне глотка.

Давление покоя НПС (мм рт. ст.) — давление НПС в покое вне глотка.

Интраабдоминальная длина НПС (см) — протяженность части сфинктера, находящейся в брюшной полости под диафрагмой ниже точки инверсии дыхания.

Точка инверсии дыхания (ТИД) — граница между грудной и брюшной полостями, характеризующаяся сменой отрицательной инспираторной волны на положительную инспираторную волну.

Пищеводно-желудочный переход (ПЖП) — зона повышенного давления, включающая в себя собственно НПС и ножки диафрагмы (НД). В зависимости от анатомического взаиморасположения НПС и НД выделяют несколько морфологических типов ПЖП.

Период расслабления ПЖП (с) — время снижения давления ПЖП, которое начинается одновременно с раскрытием ВПС, продолжительность анализируемого окна устанавливается автоматически и составляет 10 с.

Суммарное давление расслабления (СДР, мм рт. ст.) — давление, которое сохраняется в период расслабления ПЖП. Анализируется в течение 10 с, из которого автоматически выбирается период с наименьшим давлением общей длительностью 4 с. Высчитывают средний показатель отнительно базового давления в желудке.

Интрабрюшное давление в полости пищевода — давление в столбе болюса, которое создается при его сдавлении стенками пищевода.

Переходная зона (см) — область с наименьшим давлением, разделяющая грудной отдел пищевода на проксимальный и дистальный сегменты.

Разрыв сокращения (см) — участок сокращения стенки пищевода с давлением менее 20 мм рт. ст., который считается «выпавшим» из сокращения.

Точка замедления сокращения (ТЗС) — точка, в которой происходит замедление распространения перистальтической волны в дистальном направлении. В случае наличия изолированного

одномоментного повышения давления, критерии которого будут описаны ниже, замедление сокращения определяется на контурном графике в месте регистрации давления выше 50 мм рт. ст.

Латентный период дистального сегмента (ЛПДС, с) — интервал от начала раскрытия ВПС до появления точки замедления сокращения.

Интегральная сократимость дистального сегмента (ИСДС, мм рт. ст.×с×см) — показатель, характеризующий изменение давления (мм рт. ст.), которое создается дистальным сегментом пищевода за 1 с времени на участке длиной 1 см. В расчет принимается давление от 20 мм рт. ст. по шкале давления до максимального.

5. Изменения двигательной функции пищевода, рассматриваемые вне Чикагской классификации

Несмотря на то что Чикагская классификация — это основной инструмент диагностики нарушений двигательной функции пищевода, на сегодняшний день не все выявляемые изменения могут быть систематизированы в пределах ее границ.

Морфологические типы пищеводно-желудочного перехода, включая грыжу пищеводного отверстия диафрагмы, рассмотрены в последней версии ЧК, но при этом не внесены в диагностический алгоритм. Показатели, характеризующие функциональное состояние НПС и имеющие большое патогенетическое значение, а именно ПРНПС, кардиоспазм или снижение давления НПС, при формировании заключения рекомендуется описывать отдельно от основного манометрического диагноза.

Состояния после хирургических вмешательств на области пищевода и пищеводно-желудочного перехода исключены из анализа в рамках Чикагской классификации. Заключение формируется отдельно исходя из нормативных показателей для постоперационных состояний [19, 20].

Вторичные изменения перистальтики пищевода при системных заболеваниях неспецифичны, зависят от степени тяжести основного заболевания. Манометрическое заключение носит описательный характер.

Разработаны манометрические критерии анализа данных комбинированной импеданс-манометрии для проведения дифференциальной диагностики гастральной, супрагастральной и незавершенной гастральной отрыжки, нарушения транзита болюса по пищеводу [21–23].

При выявлении нарушений двигательной функции пищевода в ряде случаев рекомендуется проведение дополнительных провокационных тестов, а именно теста быстрых глотков и быстрого питья, теста с приемом твердой пищи, которые будут описаны ниже [24].

II. ПОКАЗАНИЯ К ПРОВЕДЕНИЮ МАНОМЕТРИИ ВЫСОКОГО РАЗРЕШЕНИЯ

Предварительно перед проведением МВР рекомендуется выполнить эндоскопическое исследование для исключения тяжелых поражений слизистой оболочки (эрозивный эзофагит С/D по Лос-Анджелесской классификации), механической обструкции (стриктура, опухоль, инородное тело в пищеводе), а при жалобах на боль в грудной клетке и **кардиологическое обследование**. При отсутствии возможности проведения эндоскопии выполняется **рентгенологическое исследование пищевода с сульфатом бария** [8, 10, 25, 26].

При проведении исследования врач дает манометрическое заключение нарушения двигательной функции пищевода, которое может соответствовать ряду клинических диагнозов, таких как гастроэзофагеальная рефлюксная болезнь, эзофагоспазм, ахалазия кардии, грыжа пищеводного отверстия диафрагмы, системная склеродермия, полимиозит, рассеянный склероз, заболевания цитовидной железы и другие.

Показания к проведению манометрии пищевода высокого разрешения:

1. Дисфагия.

Цель исследования — исключить эзофагоспазм, гиперконтрактивный пищевод, ахалазию кардии, фрагментированную, неэффективную перистальтику или ее отсутствие как возможные причины формирования симптома.

2. Боль в грудной клетке некардиогенного происхождения.

Цель исследования — исключить гипермоторные нарушения пищевода, такие как эзофагоспазм, гиперконтрактивный пищевод, а также ахалазию кардии, грыжу пищеводного отверстия диафрагмы (ГПОД) как возможные причины формирования симптома.

3. Обследование пациентов с гастроэзофагеальной рефлюксной болезнью (ГЭРБ) (в том числе определение уровня НПС перед проведением рН/рН-импедансометрии).

4. Предоперационное обследование больных ГЭРБ.

5. Оценка эффективности хирургического лечения: функционирование фундопликационной манжеты и исключение рецидива ГПОД, адекватность проведенной пневмокардиодилатации, миотомии или пероральной эндоскопической миотомии (ПОЭМ) у больных ахалазией кардии и исключение рецидива АК.

6. Определение степени нарушения двигательной функции пищевода у больных с системными заболеваниями.

7. Отрыжка (дифференциальный диагноз между функциональным гастродуоденальным заболеванием и симптомом основного заболевания).

8. Синдром руминации.

III. ДИАГНОСТИКА НАРУШЕНИЙ ФУНКЦИИ ПИЩЕВОДНО-ЖЕЛУДОЧНОГО ПЕРЕХОДА

1. Морфология пищеводно-желудочного перехода представлена тремя типами в Чикагской классификации

Зона пищеводно-желудочного перехода представлена собственно НПС и НД. При проведении МВР зона пищеводно-желудочного перехода имеет характерный волнообразный вид. Величина давления меняется в зависимости от смещения диафрагмы во время дыхания. Во время вдоха в грудной полости давление снижается, что приводит к небольшому смещению сфинктера проксимально через отверстие в диафрагме, а при выдохе давление в грудной полости увеличивается и сфинктер вновь смещается к исходному положению относительно ножек диафрагмы.

Манометрия позволяет визуализировать оба компонента, формирующих давление покоя пищеводно-желудочного перехода. При этом давление покоя НПС, образованного гладкой мускулатурой, имеет относительно постоянную величину, а давление НД увеличивается на вдохе, что усиливает барьер и предотвращает возникновение рефлюкса, когда внутригрудное давление становится отрицательным. В норме область пищеводно-желудоч-

ного перехода представлена единой зоной высокого давления, которая на вдохе не разделяется на два пика. Измерение давления покоя производится в период, исключая глотки в течение 30 с, охватывает несколько дыхательных циклов, что позволяет учесть изменения давления при различной глубине дыхания. Нормативные показатели рассчитаны в группах здоровых добровольцев для разных манометрических систем [8, 27].

В соответствии с манометрическими критериями выделяют **три типа пищеводно-желудочного перехода** (рис. 4):

• **I тип** — соответствует норме ПЖП. Характеризуется единой зоной высокого давления. ТИД определяется у проксимального края НПС. Так как давление в желудке составляет в среднем 10–12 мм рт. ст., то минимальное давление покоя пищеводно-желудочного перехода, способное поддерживать градиент давления между пищеводом и желудком, составляет 10 мм рт. ст.;

• **II тип** — соответствует пограничному с нормой состоянию. Наблюдаются две зоны высокого давления, представленные НПС и НД, разделение между ними составляет не более 2 см, а давление

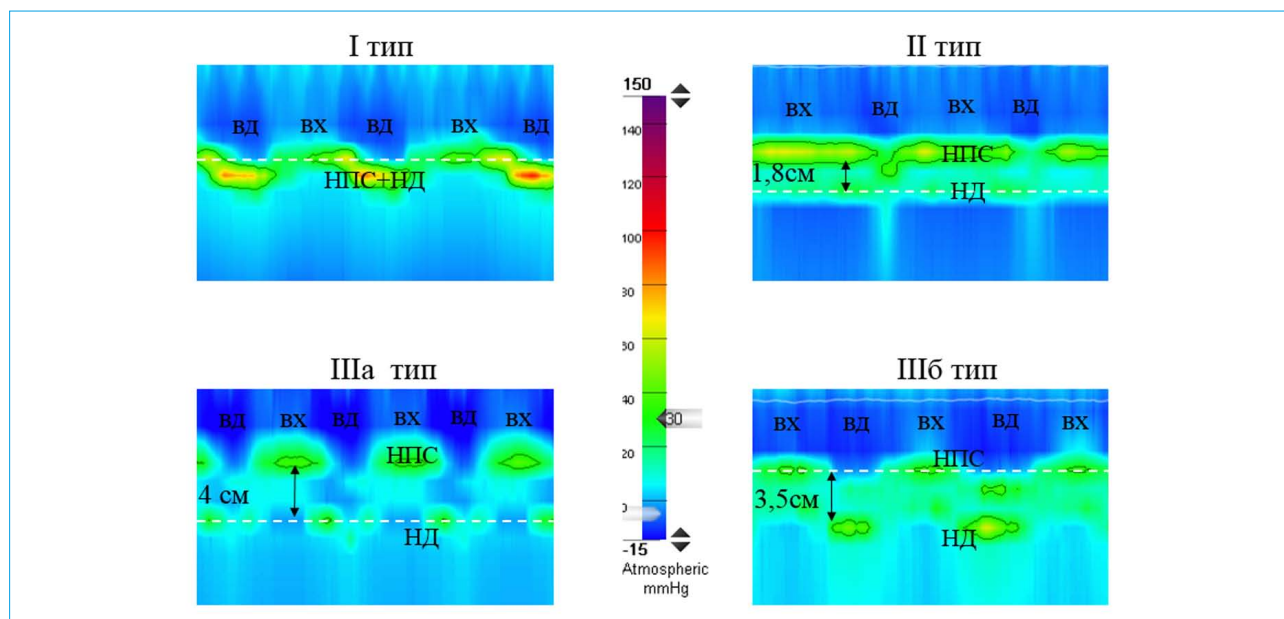


Рис. 4. Манометрия высокого разрешения. Морфологические типы пищеводно-желудочного перехода (описание в тексте)

Fig. 4. High-resolution manometry. Esophagogastric junction (EGJ) morphology subtypes (description provided in text)

между зонами выше, чем в желудке. ТИД находится на уровне НД;

• **III тип** — это грыжа пищеводного отверстия диафрагмы. Для IIIa типа («открытая» ГПОД) характерно разделение зон НПС и НД более чем на 2 см, при этом давление между ними ниже или равно давлению в желудке, а ТИД располагается на уровне НД. IIIb тип («закрытая» ГПОД) диагностируется также при разделении НПС и НД более чем на 2 см, но в этом случае давление между зонами равно давлению в желудке, а ТИД локализована на уровне НПС. Если у пациента регистрируется III морфологический тип, то зона давления, создаваемая НД, исключается из обсчета давления покоя сфинктера. Доказано, что при II и III морфологических типах пищеводно-желудочного перехода у больных ГЭРБ достоверно чаще регистрируется гастроэзофагеальный рефлюкс [8, 28].

2. Чувствительность и специфичность манометрического метода исследования в диагностике грыжи пищеводного отверстия диафрагмы

МВР позволяет выявить аксиальную грыжу пищеводного отверстия диафрагмы. По данным научных работ, чувствительность и специфичность манометрии составляют 92,0–94,3 и 91,5–95,0 % соответственно по сравнению эндоскопическим и рентгенологическим методами исследования (соответственно 73 и 73 %). Кроме того, была выявлена высокая положительная (92,6 %) и отрицательная (93,5 %) прогностическая ценность МВР [29, 30].

3. Манометрия высокого разрешения — один из основных методов диагностики нарушений проходимости пищеводно-желудочного перехода

Суммарное давление расслабления, основной параметр, характеризующий проходимость пищеводно-желудочного перехода, представляет собой то остаточное давление, которое сохраняется во время глотка в области НПС при его неполном раскрытии. В случае если значение показателя СДР выше нормы, но регистрируется нормальное сокращение или неэффективная перистальтика грудного отдела пищевода, пациенту ставят манометрический диагноз нарушения проходимости пищеводно-желудочного перехода (рис. 5). Также может регистрироваться изолированное одномоментное повышение давления в пищеводе. Состояние нарушения проходимости ПЖП можно рассматривать как начальную стадию развития ахалазии кардии, манифестацию скользящей или параэзофагеальной ГПОД, но также следует исключать причину возможной механической обструкции (стеноз пищевода, опухоль кардиоэзофагеального перехода, наложение чрезмерно тугой манжеты при фундопликации и др.). Результаты обследования позволяют индивидуально выбрать наиболее эффективный метод лечения, определить прогноз рецидива заболевания [8, 31, 32].

МВР считается наиболее достоверным методом диагностики ахалазии кардии [12, 32–34].

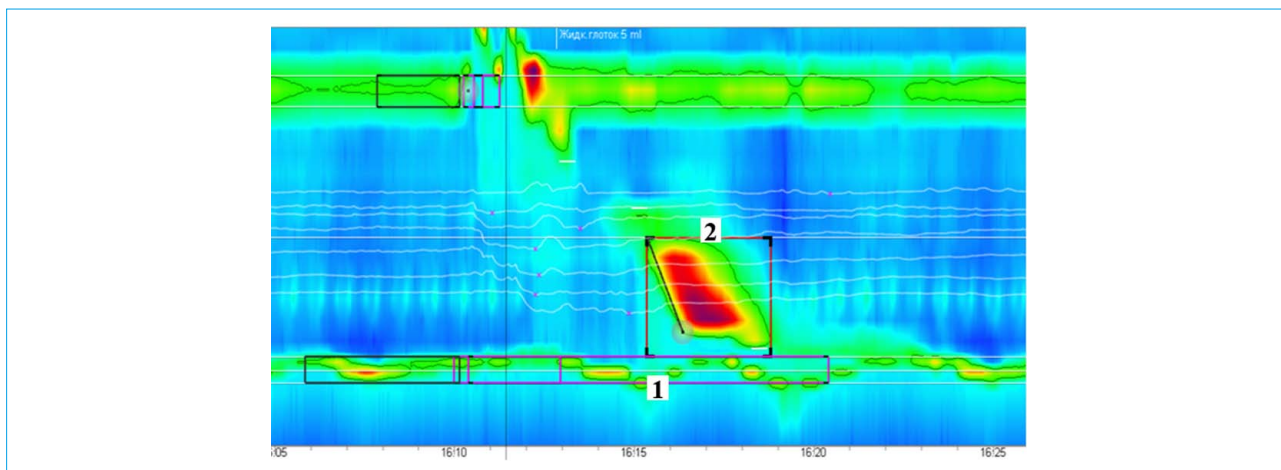


Рис. 5. Манометрия высокого разрешения. Нарушение проходимости пищеводно-желудочного перехода. 1 — повышение суммарного давления расслабления до 30 мм рт. ст.; 2 — нормальное перистальтическое сокращение грудного отдела пищевода

Fig. 5. High-resolution manometry. EGJ outflow obstruction. 1 — IRP elevation to 30 mm Hg; 2 — normal esophageal peristalsis

IV. НАРУШЕНИЯ ДВИГАТЕЛЬНОЙ ФУНКЦИИ ГРУДНОГО ОТДЕЛА ПИЩЕВОДА

1. Основные нарушения перистальтики: спастические нарушения двигательной функции пищевода (дистальный эзофагоспазм, гиперконтрактивный пищевод) и отсутствие перистальтики

В основе регуляции моторики пищевода лежит взаимодействие нервных и гуморальных факторов. При нарушении координированного действия тормозящих и возбуждающих систем регуляции возникает патологическая сократительная активность, проявляющаяся гипер- или гипомоторной дискинезией [35, 36].

Эзофагоспазм (ЭС) относится к гипермоторным дискинезиям пищевода. Принято различать первичный (идиопатический) и вторичный (рефлекторный) эзофагоспазм. По распространенности выделяют сегментарную и диффузную формы заболевания [37].

В основе развития первичного эзофагоспазма лежит нарушение равновесия тормозящих и возбуждающих нейронов межмышечного нервного сплетения. Полагают, что при сегментарном варианте поражаются тормозящие нейроны межмышечного нервного сплетения, нейротрансмиттером для которых служит оксид азота. При диффузной (гиперконтрактивной) форме может происходить избыточная активация возбуждающих нейронов (медиатор ацетилхолин). Не исключено, что триггером первичного ЭС выступает психоэмоциональный фактор [38].

При вторичном ЭС спастические сокращения стенки пищевода возникают в результате рефлексов со слизистой оболочки пищевода, например в ответ на воздействие рефлюктата у пациентов

с ГЭРБ, у больных с эзофагитами различной этиологии и др. Эзофагоспазм может развиваться как осложнение после фундопликации в случае формирования чрезмерно тугая манжеты (рис. 6А).

При сегментарном эзофагоспазме основным симптомом чаще бывает дисфагия полужидкой или содержащей много клетчатки пищей. Диффузный ЭС манифестирует остро возникающей интенсивной болью в нижней трети грудины, быстро поднимающейся вверх к шее, что требует проведения дифференциального диагноза со стенокардией. Для него характерно возникновение парадоксальной дисфагии, когда твердая пища проходит лучше, чем жидкая [39].

МВР и рентгенологическое исследование пищевода с сульфатом бария являются основными методами диагностики эзофагоспазма, дополняющими друг друга. В большинстве случаев спазм пищевода не постоянен, поэтому отсутствие в процессе проведения исследования рентгенологических или манометрических признаков полностью не исключает наличия заболевания [37, 40].

В соответствии с манометрической классификацией эзофагоспазм разделяется на две формы: дистальный эзофагоспазм и гиперконтрактивный пищевод [8]:

- **Дистальный эзофагоспазм:** преждевременное сокращение, характеризующееся уменьшением времени латентного периода дистального сегмента <4,5 с. Может сопровождаться незавершенным транзитом болюса (рис. 6Б).

- **Гиперконтрактивный пищевод:**
 - интегральная сократимость дистального сегмента >8000 мм рт. ст.хсхсм;

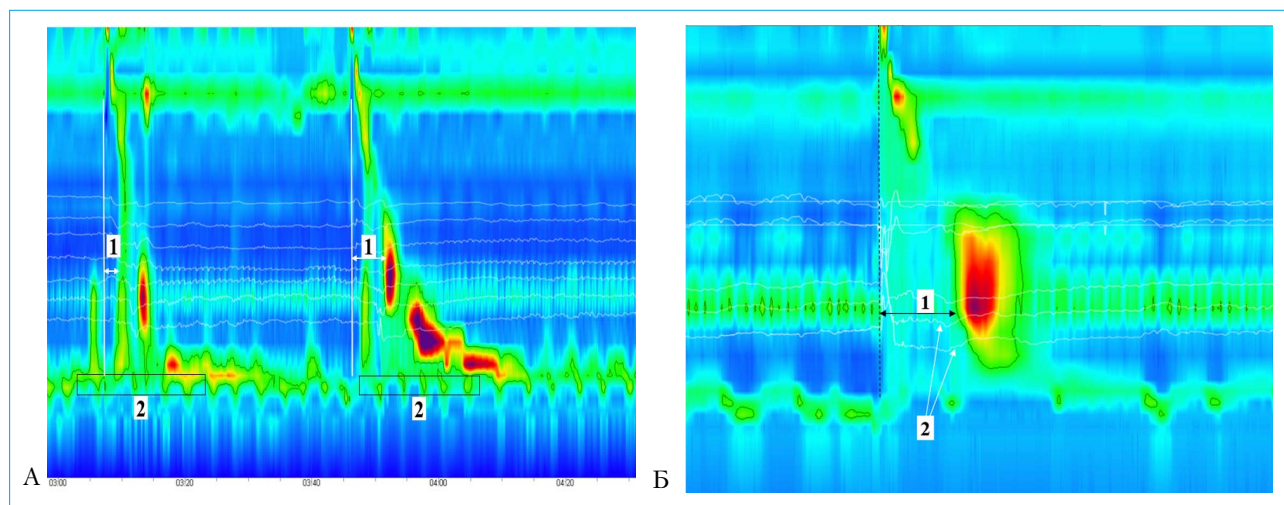


Рис. 6. Манометрия высокого разрешения. Дистальный эзофагоспазм (вторичный). А: пациент с жалобами на дисфагию после фундопликации (вторичный эзофагоспазм). Одновременное преждевременное сокращение пищевода (1 – ЛПДС <4,5 с). Регистрируется нарушение проходимости пищеводно-желудочного перехода (2 – СДР 25 мм рт. ст.), возникшее вследствие формирования «тугой» фундопликационной манжеты. Б: пациент ГЭРБ с жалобами на изжогу. Одновременное преждевременное сокращение пищевода (1 – ЛПДС <4,5 с). По данным импедансометрии: 2 – незавершенный транзит болюса
Fig. 6. High-resolution manometry. Distal esophageal spasm (secondary). A: complaints of dysphagia after fundoplication (secondary esophageal spasm). Simultaneous premature esophageal contraction (1 – DL <4.5 s). EGJ outflow obstruction (2 – IRP 25 mm Hg) due to «tight» fundoplication cuff. Б: complaints of heartburn in gastroesophageal reflux disease (GERD). Simultaneous premature esophageal contraction (1 – DL <4.5 s) Impedance: 2 – incomplete bolus transit

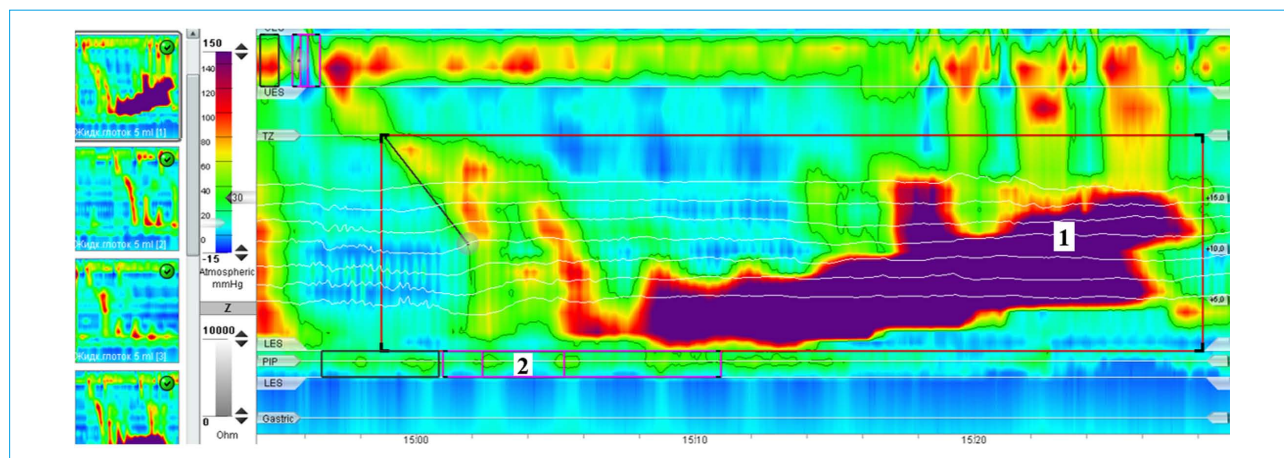


Рис. 7. Манометрия высокого разрешения. Гиперконтрактивное сокращение (осложнение после фундопликации по Ниссену) у пациента с жалобами на дисфагию любой пищей и постоянную боль в грудной клетке. 1 – ИСДС 42 505 мм рт. ст.хсхсм сочетается с нарушением проходимости пищеводно-желудочного перехода (2), СДР 25 мм рт. ст.
Fig. 7. High-resolution manometry. Hypercontractile esophagus (complication after Nissen fundoplication) in patient with severe dysphagia and persistent chest pain. 1 – DCI 42 505 mm Hgхsхсм combined with EGJ outflow obstruction (2), IRP 25 mm Hg.

- для постановки диагноза необходимо за время исследования зарегистрировать $\geq 20\%$ сокращений с указанными значениями ИСДС.

В англоязычной литературе этот манометрический термин обозначают как Jackhammer esophagus. Это состояние характеризуется жалобами па-

циента на дисфагию, выраженную боль в грудной клетке [41].

Гиперконтрактивное сокращение может сочетаться с нарушением проходимости пищеводно-желудочного перехода (рис. 7) [42].

Реже диагностируется идиопатическая форма заболевания (рис. 8) [43].

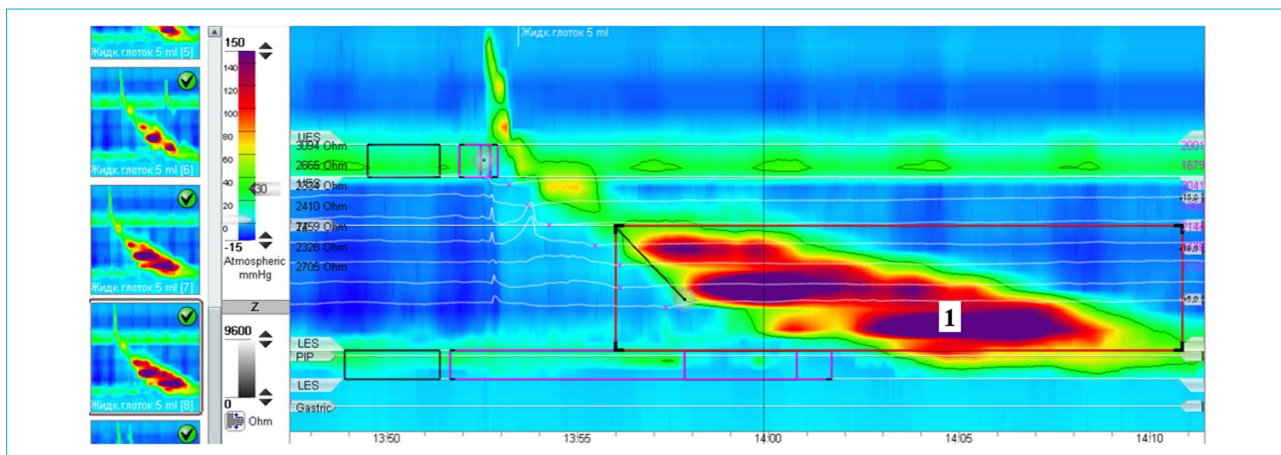


Рис. 8. Манометрия высокого разрешения. Гиперконтрактивное сокращение (идиопатическая форма) у пациента с жалобами на дисфагию твердой пищи. 1 – ИСДС 8473 мм рт. ст.×с×см
 Fig. 8. High-resolution manometry. Hypercontractile esophagus (idiopathic type) in patient with complaints of dysphagia for solid food. 1 – DCI 8473 mm Hg×s×cm

К гипомоторной дискинезии пищевода относится отсутствие перистальтики, которое диагностируется только у больных и не определяется у здоровых лиц.

• **Отсутствие перистальтики:**

- в 100 % глотков нет сокращений пищевода (ИСДС <100 мм рт. ст.) при нормальных показателях СДР (рис. 9).

Чаще отсутствие перистальтики диагностируют у пациентов с ГЭРБ, особенно при тяжелом течении заболевания с рецидивирующим эрозивным эзофагитом. Дифференциальный диагноз проводят с поражениями пищевода при системных (склеро-

дермия, полимиозит, рассеянный склероз), эндокринологических заболеваниях (тиреотоксикоз), а также ахалазии кардии [27].

2. Незначительные нарушения перистальтики: неэффективная и фрагментированная перистальтика

• **Неэффективная перистальтика** – это гетерогенное нарушение двигательной функции пищевода, которое не всегда сопровождается клинической симптоматикой. По данным МВР, в популяции определяется в 20–30 % случаев, а среди пациентов с ГЭРБ – у 49,4 % пациентов.

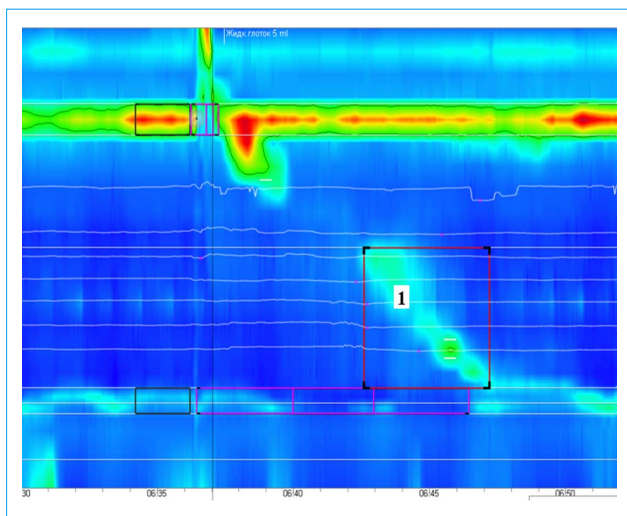


Рис. 9. Манометрия высокого разрешения у больного эрозивной формой ГЭРБ, пищеводом Барретта СЗМ5 по Пражской классификации. 1 – отсутствие перистальтики, ИСДС снижена до 10 мм рт. ст.×с×см (при норме >100)
 Fig. 9. High-resolution manometry in patient with erosive GERD, СЗМ5 Barrett's esophagus according to Prague classification. 1 – failed peristalsis, DCI reduced to 10 mm Hg×s×cm (normal >100)

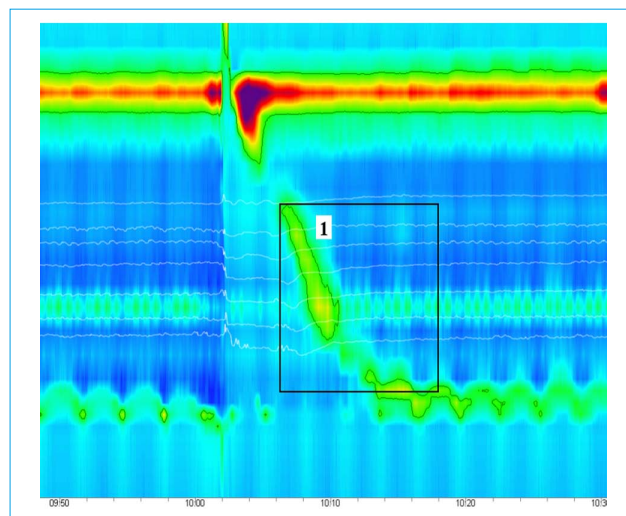


Рис. 10. Манометрия высокого разрешения. Неэффективная перистальтика пищевода. 1 – ИСДС 220 мм рт. ст.×с×см. Разрыв сокращения менее 5 см
 Fig. 10. High-resolution manometry. Ineffective esophageal motility. 1 – DCI 220 mm Hg×s×cm. Contraction break <5 cm

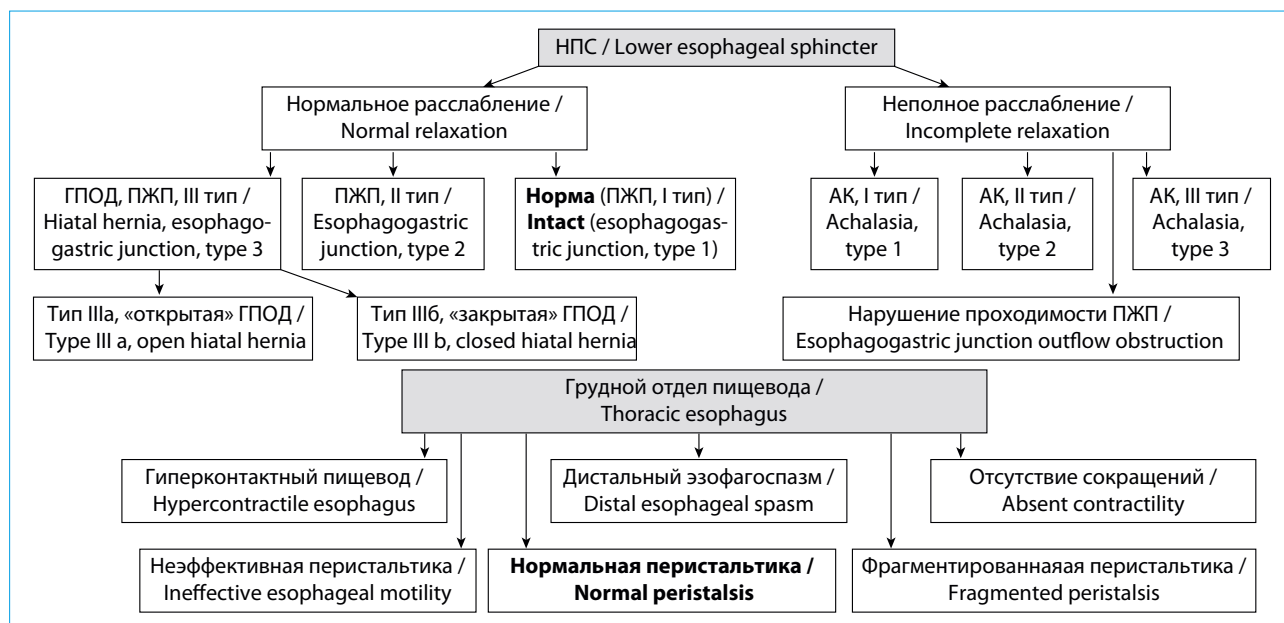


Рис. 11. Алгоритм анализа двигательной функции пищевода [18]

Fig. 11. Algorithm for esophagus motor function analysis [18]

Заключение о наличии неэффективной перистальтики правомочно при регистрации неэффективных сокращений в ≥ 50 % глотков с ИСДС < 450 мм рт. ст.хсхсм (рис. 10).

Предложено ввести дополнительный критерий оценки степени тяжести состояния: ≥ 70 % неэффективных глотков указывают на тяжелое течение заболевания [44].

- **Фрагментированная перистальтика** — увеличение длины разрыва сокращения стенки пищевода (фрагментированное сокращение) > 5 см в ≥ 50 % глотков с ИСДС > 450 мм рт. ст.хсхсм.

V. ДИАГНОСТИЧЕСКИЕ ВОЗМОЖНОСТИ ДОПОЛНИТЕЛЬНЫХ ПРОВОКАЦИОННЫХ ТЕСТОВ

1. Тест быстрых глотков предоставляет дополнительную информацию о наличии резерва сократительной способности пищевода

Тест быстрых глотков (ТБГ), включающий 5 последовательных глотков воды по 2 мл каждый с интервалом между ними в 2–3 с, служит для оценки резерва сократительной способности грудного отдела пищевода, что позволяет прогнозировать вероятность возникновения осложнений в постоперационном периоде после антирефлюксного хирургического лечения, в частности прогрессирования ослабления перистальтики и развития дисфагии [8].

Нормальный результат теста: ингибирование перистальтики пищевода во время фазы глотания и усиленное перистальтическое сокращение (резерв сокращения) по окончании фазы глотания (рис. 12А).

Получить дополнительные данные у больных с неэффективной перистальтикой можно, применив провокационные тесты быстрых глотков, с твердой пищей, быстрого питья. Внедрение новых методик, например измерение базального импеданса слизистой, позволит в дальнейшем выделить отдельные фенотипы, соответствующие неэффективной перистальтике [44, 45].

При проведении исследования двигательной функции пищевода методом МВР следует использовать алгоритм, представленный на рисунке 11.

ИСДС в ответ на серию глотков выше, чем в ответ на одиночный глоток воды: ИСДС во время ТБГ / среднее значение ИСДС 10 стандартных глотков ≥ 1 .

Отсутствие рефлекса торможения: регистрируется гиперконтрактивное сокращение, что может указывать на предрасположенность пациента к эзофагоспазму (рис. 12Б).

Отсутствие резерва сократительной способности: после последнего глотка отсутствует или регистрируется ослабленное перистальтическое сокращение (ИСДС < 450 мм рт. ст.хсхсм). У пациентов с неэффективной перистальтикой может служить предиктором увеличения времени пищеводного клиренса и % времени с рН < 4 , нарушения транзита болюса, развития постоперационной обструкции ПЖП, прогрессирования ослабления перистальтики (рис. 12В) [44, 46–49].

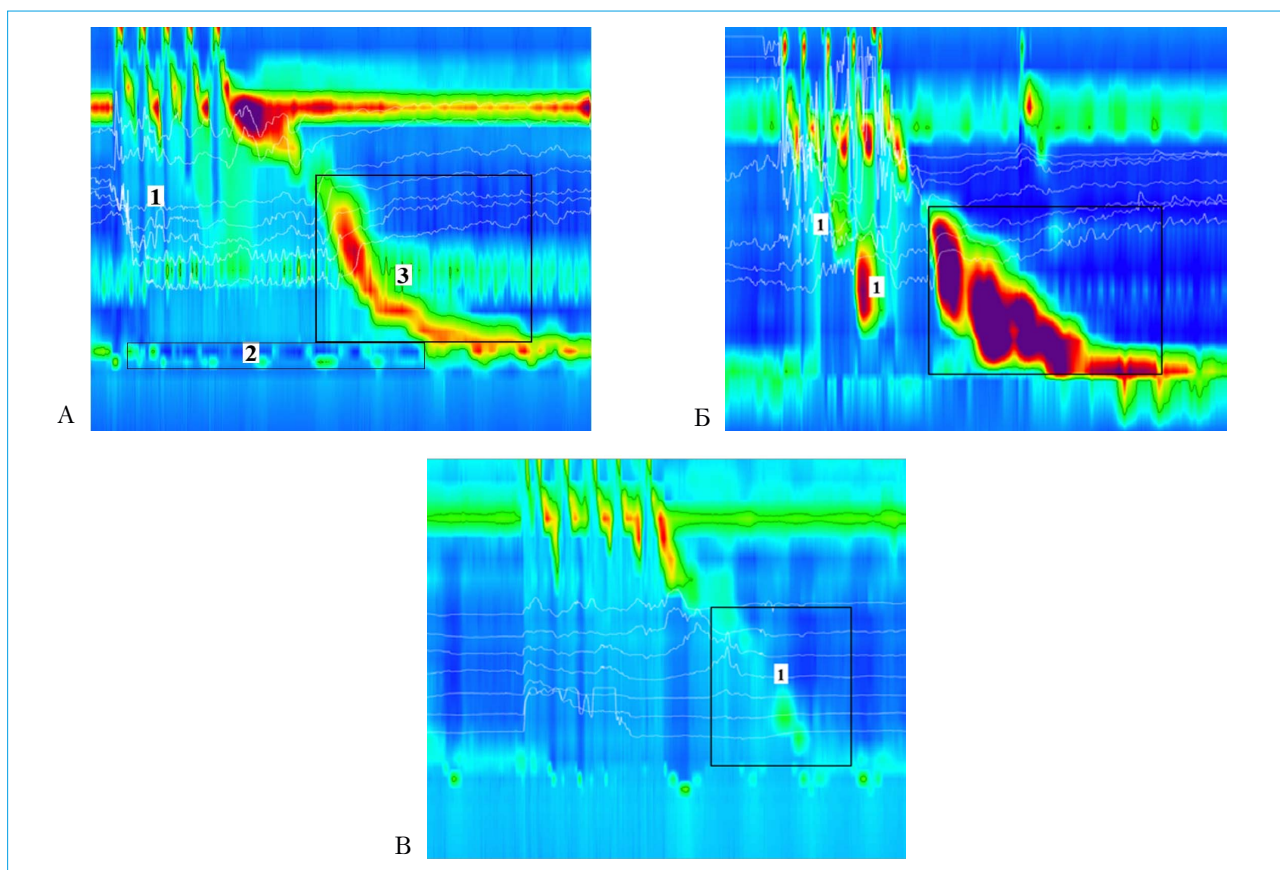


Рис. 12. Манометрия высокого разрешения. Тест быстрых глотков. А: нормальный результат теста, демонстрирующий ингибирование перистальтики пищевода (1) и расслабление НПС (2) во время фазы глотания с последующим усиленным сокращением грудного отдела и НПС после последнего глотка (3). Б: отсутствие рефлекса торможения: гиперконтрактивная перистальтика в фазу глотания (1). В: отсутствие сокращения грудного отдела пищевода после фазы глотания (1)

Fig. 12. High-resolution manometry. Multiple Rapid Swallow test. A: normal test result showing inhibition of esophageal peristalsis (1) and LES relaxation (2) during swallowing followed by excited esophageal and LES contraction after last swallow (3). Б: no inhibition reflex: hypercontractile peristalsis during swallowing (1). В: failed esophageal peristalsis after swallowing (1)

2. Тест быстрого питья воды позволяет оценить проходимость пищеводно-желудочного перехода и исключить его обструкцию

Тест быстрого питья включает в себя прием пациентом 200 мл жидкости методом последовательных глотков за период времени до 30 с [50]. Для выполнения теста у пациентов с выраженной дисфагией был предложен модифицированный вариант: 100–200 мл воды выпивается методом последовательных глотков в режиме, максимально соответствующем обычному приему жидкости [27]. Дополнительный провокационный тест рекомендуется назначать пациентам с жалобами на дисфагию, он позволяет выявить нарушение проходимости пищеводно-желудочного перехода и провести дифференциальный диагноз с ахалазией кардии [27, 51].

Во время анализа результатов теста оценивается (рис. 13) [24]:

- 1) раскрытие пищеводно-желудочного перехода (суммарное давление расслабления);
- 2) торможение сокращения грудного отдела пищевода в фазу глотания;
- 3) эффективность сокращения грудного отдела пищевода по окончании фазы глотания.

Эффективное сокращение по окончании фазы глотания: скоординированное перистальтическое сокращение пищевода с ИСДС >450 мм рт. ст. \times с/см и разрывом сокращения <5 см при изобарном контуре 20 мм рт. ст., возникающее не позднее 30 с после последнего тестового глотка. За время исследования желательно провести тест дважды для последующего расчета коэффициента эффективности сокращения, который в норме ≥ 1 . Коэффициент рассчитывается как отношение среднего значения ИСДС (по результату 2 тестов быстрого питья) к среднему значению ИСДС 10 стандартных глотков.

В норме в ответ на тест определяется:

- раскрытие ПЖП в фазу глотания;
- торможение перистальтики грудного отдела пищевода в фазу глотания;
- эффективное сокращение по окончании фазы глотания.

При нарушении двигательной функции пищевода в ответ на тест определяются:

- нарушение раскрытия ПЖП (СДР выше нормы) и/или наличие одновременного повышения давления в пищеводе,
- отсутствие торможения перистальтики грудного отдела пищевода в фазу глотания,
- неспособность генерировать эффективное сокращение по окончании фазы глотания.

У больных с АК III типа, эзофагоспазмом, гипермоторными нарушениями отсутствует торможение перистальтики в фазу глотания ($p < 0,01$).

Отсутствие полного раскрытия пищевода-желудочного перехода во время теста быстрого питья может рассматриваться как маркер ахалазии кардии и нарушения проходимости ПЖП. Повышение СДР выше 12 мм рт. ст. подтверждает диагноз ахалазии кардии (чувствительность — 85 %, специфичность >95 %).

Следует помнить, что результаты дополнительного исследования не оцениваются в соответствии с Чикагской классификацией, и нормативные показатели зависят от типа зонда и используемого программного обеспечения.

3. Тест с твердой пищей помогает выявить нарушения перистальтики, которые не определяются во время стандартных глотков воды

В сомнительных случаях для подтверждения диагноза пациенту дополнительно проводится тест глотков с пищей твердой консистенции. Выполнение этого исследования показано пациентам

со стойкими жалобами при отсутствии нарушений перистальтики во время исследования, выполненного по стандартному протоколу, у больных, которые предъявляют жалобы на затруднение глотания и/или прохождения только твердой пищи.

Для применения в ежедневной клинической практике в качестве тестового приема пищи предложено использовать подсушенный хлеб, крекеры, яблоки, бананы (порция размером 1 см³). Второй вариант тестирования возможен с пробным завтраком (200 г), съедаемым пациентом в течение 8 минут. Доказано, что включение в стандартный протокол тестовых глотков с твердой пищей достоверно повышает диагностическую значимость МВР ($p < 0,0001$) [52–54].

На рисунке 14 представлены данные манометрии пациента с жалобами на дисфагию твердой пищей, у которого при выполнении дополнительного теста выявлен эзофагоспазм.

Тест считается положительным, когда у больного выявляются новые изменения двигательной функции пищевода или происходит реклассификация найденных ранее изменений в сторону более тяжелой формы заболевания.

В настоящее время адаптированы пороги нормативных значений Чикагской классификации для теста, выполняемого с приемом твердой пищи с целью подтверждения диагноза ахалазии кардии, нарушения проходимости ПЖП, эзофагоспазма, гиперконтрактивного пищевода, отсутствия перистальтики, а также незначительных нарушений двигательной функции (неэффективной перистальтики) [54].

Кроме того, при обследовании здоровых добровольцев на основе ключевых параметров манометрии высокого разрешения разработаны диагностические критерии для постановки диагноза пациентам, имеющим нормальные значения двигательной функции пищевода по стандартному протоколу ЧК [55, 56].

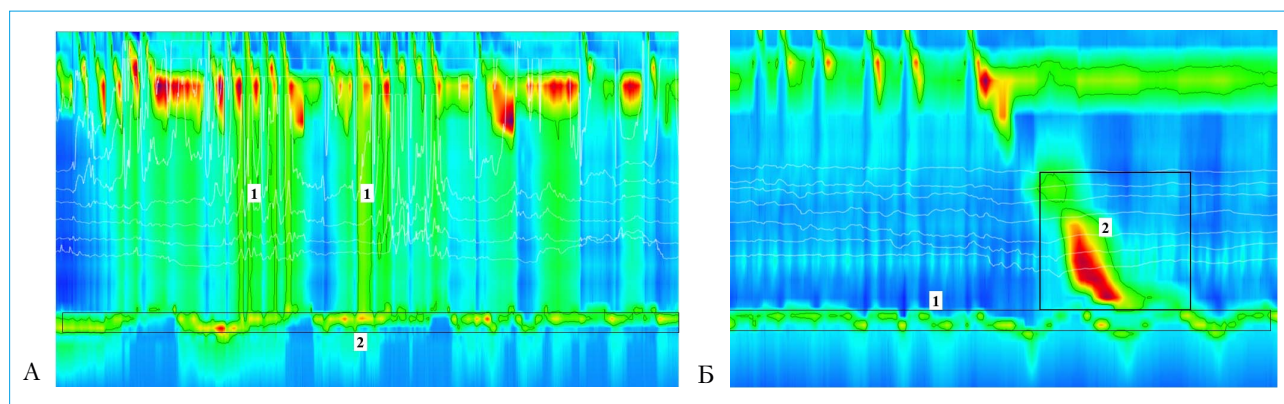


Рис. 13. Манометрия высокого разрешения. Тест быстрого питья у больного ахалазией кардии (А) и с нарушением проходимости ПЖП (Б). А: отсутствуют торможение сокращения (1), раскрытие НПС в фазу глотания (СДР 45 мм рт. ст.) (2), эффективное сокращение пищевода после окончания фазы глотания.

Б: отсутствует раскрытие НПС в фазу глотания (1), но зарегистрировано нормальное сокращение грудного отдела пищевода через 5 с после окончания фазы глотания (2)

Fig. 13. High-resolution manometry. Rapid Drink Challenge test in patient with achalasia (A) and EGJ outflow obstruction (B). A: no contraction inhibition (1), LES opening during swallowing (IRP 45 mm Hg) (2), effective esophageal contraction after swallowing. Б: failed LES opening during swallowing (1) but with normal esophageal contraction in 5 s after swallowing (2)

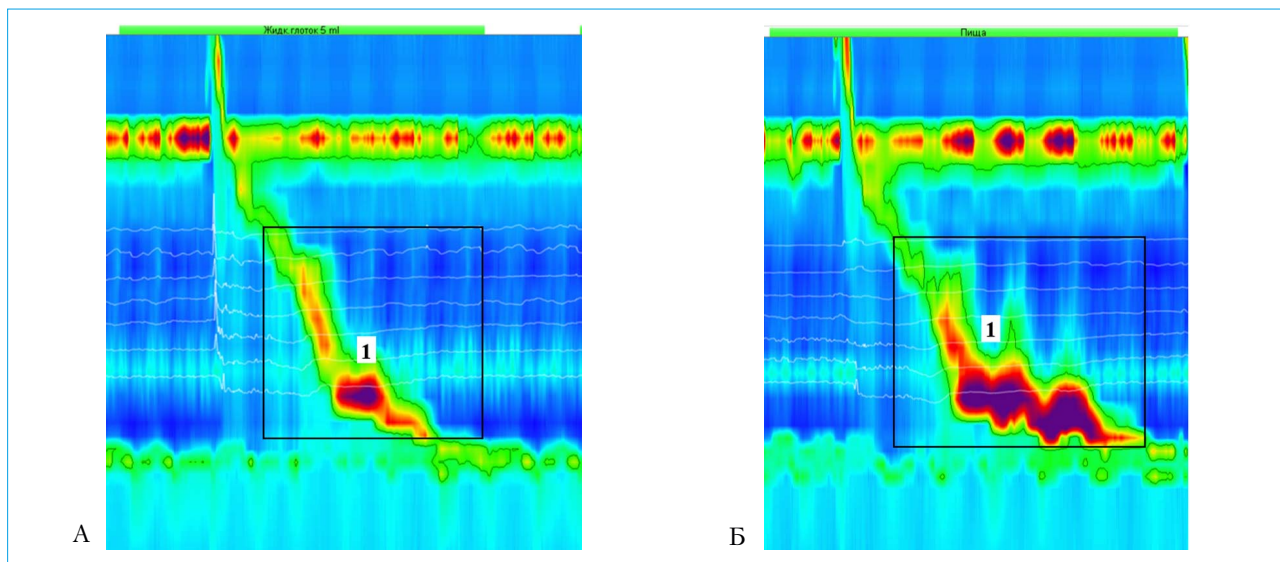


Рис. 14. Манометрия высокого разрешения пациента с жалобами на дисфагию при приеме твердой пищи. А: стандартный тестовый глоток воды, зарегистрирована нормальная перистальтика пищевода (1). Б: глоток твердой пищи (крекер), зарегистрирован эзофагоспазм (1)
 Fig. 14. High-resolution manometry in patient with dysphagia for solid food. A: standard test water swallow, normal esophageal peristalsis (1). Б: swallow of solid food (cracker), esophagospasm (1)

VI. ОБСЛЕДОВАНИЕ ПАЦИЕНТОВ С ГЭРБ. КЛАССИФИКАЦИЯ НАРУШЕНИЙ ДВИГАТЕЛЬНОЙ ФУНКЦИИ ПИЩЕВОДА ПРИ ГЭРБ

Проведение манометрии высокого разрешения показано в ряде случаев пациентам с гастроэзофагеальной рефлюксной болезнью [4, 27].

1. Выявление первичных и вторичных нарушений двигательной функции пищевода, определяющих прогноз течения заболевания и тактику лечения

Исследование двигательной функции пищевода у пациента ГЭРБ проводится в три этапа:

1) изучается морфология пищеводно-желудочного перехода (снижение давления покоя НПС, деструктуризация пищеводно-желудочного перехода и образование ГПОД, учащение ПРНПС, сопровождающихся гастроэзофагеальным рефлюксом). При составлении заключения морфологические характеристики пищеводно-желудочного перехода описывают в соответствии с представленной выше методикой;

2) проводится диагностика эффективности перистальтической активности грудного отдела пищевода.

У больных ГЭРБ чаще, чем в популяции, диагностируют гипомоторные дискинезии пищевода: неэффективную, фрагментированную перистальтику или ее полное отсутствие. Доказано, что только тяжелой форма неэффективной перистальтики (≥ 70 % неэффективных глотков) у ряда пациентов может привести к нарушению транзита болюса, замедлению пищеводного клиренса. В этой группе пациентов чаще регистрируется повышение % времени $\text{pH} < 4$, более значительное в ночное время,

что доказано при проведении рН-импедансометрии. По данным ЭГДС диагностируются более тяжелые формы эзофагита, пищевод Барретта [44, 57].

Пациентов ГЭРБ могут беспокоить изжога, регургитация, боль в грудной клетке, дисфагия, но достоверные корреляционные связи между интенсивностью симптомов и степенью выраженности гипомоторной дискинезии не выявлены [44].

Однако определяется достоверная корреляция между кашлем у пациентов ГЭРБ и наличием фрагментированной перистальтики, что объясняется локализацией участка разрыва сокращения и нарушением пищеводного клиренса именно в дистальных участках пищевода [58].

Отсутствие перистальтики — это самая тяжелая форма гипомоторной дискинезии пищевода и сопряжена с наиболее тяжелым течением ГЭРБ. Диагностируется у 3,2 % пациентов, направленных на хирургическое лечение [27, 57].

Помимо гипомоторной дискинезии грудного отдела пищевода у больных ГЭРБ может определяться и гипермоторная дискинезия — вторичный эзофагоспазм, возникающий вследствие раздражения слизистой оболочки пищевода рефлюктом. Дополнительным подтверждающим критерием рефлюксного генеза эзофагоспазма будет верификация гастроэзофагеального рефлюкса при проведении комбинированной импеданс-манометрии или рН-импедансометрии [59–62];

3) определяется резерв сократительной способности пищевода методом теста быстрых глотков в соответствии с представленной выше методикой.

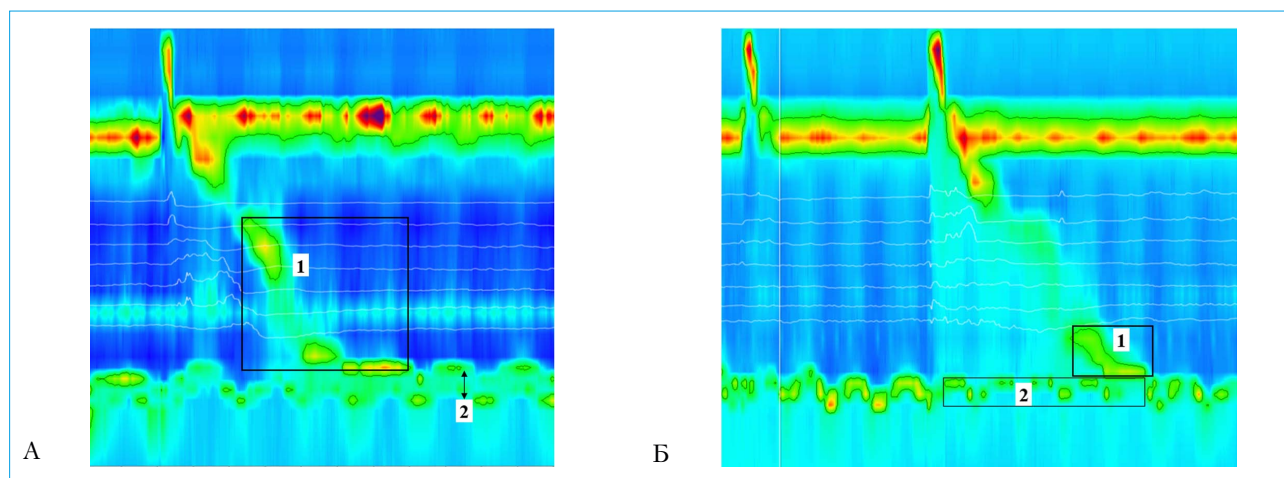


Рис. 15. Манометрия высокого разрешения больного ГЭРБ с ГПОД до (А) и спустя 8 месяцев после (Б) хирургического лечения. А: 1 – неэффективная перистальтика пищевода. III тип пищеводно-желудочного перехода, 2 – ГПОД – расхождение НПС и НД до 3,1 см. Б: 1 – прогрессирование ослабления перистальтики, 2 – неполное раскрытие пищеводно-желудочного перехода. Жалобы на дисфагию
 Fig. 15. High-resolution manometry in GERD patient with hiatal hernia (HH) before (A) and 8 months after (B) surgical treatment. A: 1 – ineffective esophageal motility. Type III EGJ, 2 – HH – spread of LES and crural diaphragm (CD) to 3.1 cm. Б: 1 – progression of peristalsis weakening, 2 – incomplete EGJ opening. Complaints of dysphagia

2. Манометрия пищевода должна проводиться пациентам перед планируемым хирургическим антирефлюксным лечением

Манометрия высокого разрешения входит в план обязательного обследования пациентов ГЭРБ перед планируемым хирургическим лечением [63].

А. Проведение исследования позволяет исключить состояния, симптоматически имитирующие ГЭРБ, например ахалазию кардии, синдром руминации, отрыжку [27, 63].

Пациентам с гиперконтрактильным пищеводом, функциональной болью в грудной клетке, ГЭРБ с нормальной функцией пищеводно-желудочного перехода хирургическое лечение не показано. Более того, наличие в дооперационном периоде гипермоторной дискинезии может быть предиктором развития боли в грудной клетке после фундопликации [63].

Б. При выявлении неэффективной перистальтики пищевода необходимо проведение исследования резерва сократительной способности пищевода с целью оценки риска развития постоперационных осложнений (дисфагии) [27].

В. При выявлении неэффективной перистальтики, сопровождающейся отсутствием резерва сократительной способности пищевода, рекомендуется пересмотреть/адаптировать объем проводимого хирургического вмешательства в каждом конкретном случае, чтобы минимизировать риск развития постоперационной дисфагии [49, 63].

Г. Отсутствие перистальтики пищевода можно рассматривать как относительное противопоказание для проведения хирургического антирефлюксного лечения [64].

На рисунке 15 представлены данные манометрии больного с ГЭРБ и ГПОД, демонстрирующие

неэффективную перистальтику пищевода, сопровождающуюся отсутствием резерва сократительной способности пищевода до и после операции по Ниссену. При повторном обследовании пациента выявлено прогрессирование ослабления перистальтики пищевода.

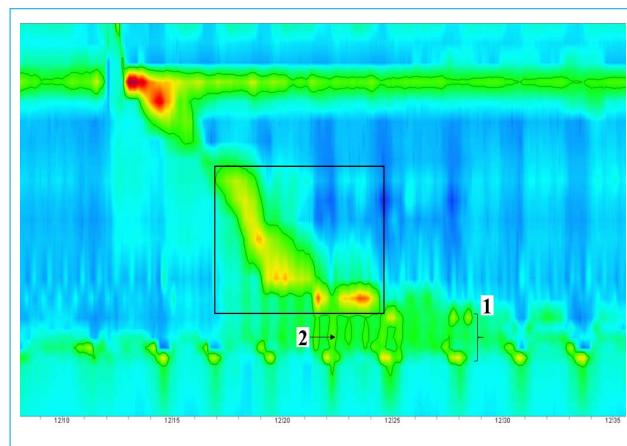


Рис. 16. Манометрия высокого разрешения больного ГЭРБ с сохраняющимися жалобами на изжогу спустя 3 месяца после проведения фундопликации по Ниссену. Фундопликационная манжета неэффективна: во время глотка определяются две зоны высокого давления: 1 – расхождение НПС и НД, 2 – локальное повышение давления в зоне пищеводно-желудочного перехода

Fig. 16. High-resolution manometry in GERD patient with persisting heartburn complaints 3 months after Nissen fundoplication. Fundoplication cuff ineffective: two high pressure zones observed during swallowing: 1 – spread of LES and CD, 2 – local pressure increase in EGJ

3. Оценка эффективности хирургического лечения

А. Определение состоятельности фундопликационной манжеты.

Б. Исключение рецидива ГПОД.

Тем пациентам, у которых после выполненного хирургического лечения сохраняются жалобы на изжогу или появились жалобы на боль в грудной клетке, дисфагию показано проведение МВР с целью контроля состоятельности фундопликационной манжеты, исключения рецидива ГПОД и нарушений двигательной функции грудного отдела пищевода (рис. 16).

4. Определение уровня расположения НПС перед установкой зонда для рН/рН-импедансометрии

Классификация нарушений двигательной функции пищевода у больных ГЭРБ, диагностированных методом МВР. В ее основе пошаговый алгоритм анализа морфологии пищеводно-желудочного перехода и давления собственно НПС, исследования моторики грудного отдела пищевода, направленного на выявление нормальной, фрагментированной, неэффективной перистальтики или ее отсутствие. При выявлении нарушенной перистальтики рекомендуется проведение дополнительных провокационных тестов (рис. 17) [27].

VII. ВОЗМОЖНОСТИ МАНОМЕТРИИ ВЫСОКОГО РАЗРЕШЕНИЯ В ДИАГНОСТИКЕ АХАЛАЗИИ КАРДИИ

Ахалазия кардии — идиопатическое нервно-мышечное заболевание, проявляющееся функциональным нарушением проходимости кардии вследствие дискоординации между глотком, рефлексорным раскрытием НПС, перистальтической и тонической активностью гладкой мускулатуры пищевода. Таким образом, клинические проявления связаны с нарушением функционирования как самого сфинктера, так и стенки пищевода. При АК поражается преимущественно периферическое звено — постганглионарные нейроны интрамурального ауэрбаховского сплетения, блуждающие нервы, симпатические нервные стволы и ганглии, в результате чего выпадает рефлекс открытия кардии в ответ на глоток [34].

1. Манометрические критерии постановки диагноза ахалазии кардии

В соответствии с Чикагской классификацией нарушений двигательной функции пищевода выделяют три типа ахалазии кардии (рис. 18).

Основным показателем, характеризующим расслабление НПС, служит *суммарное давление расслабления (СДР)*, значение которого повышено при всех типах ахалазии кардии. Верхняя граница нормы отличается в зависимости от типа манометрического катетера и системы регистрации. Для водно-перфузионного и твердотельного катетеров, специализированного программного обеспечения Medical Measurements Systems (MMS), The Netherlands это значение составляет ≥ 19 мм рт. ст. и >28 мм рт. ст. соответственно [8, 17]. Классификация по типам АК основана на показателях перистальтической активности грудного отдела пищевода [8, 35]:

- **I тип:** характерно отсутствие перистальтики грудного отдела пищевода в 100 % глотков;
- **II тип:** отсутствует перистальтика, но в ≥ 20 % глотков определяется одномоментное повышение давления в пищеводе, которое характеризуется равномерным повышением давления >30 мм рт. ст., простирающимся от ВПС до ПЖП;

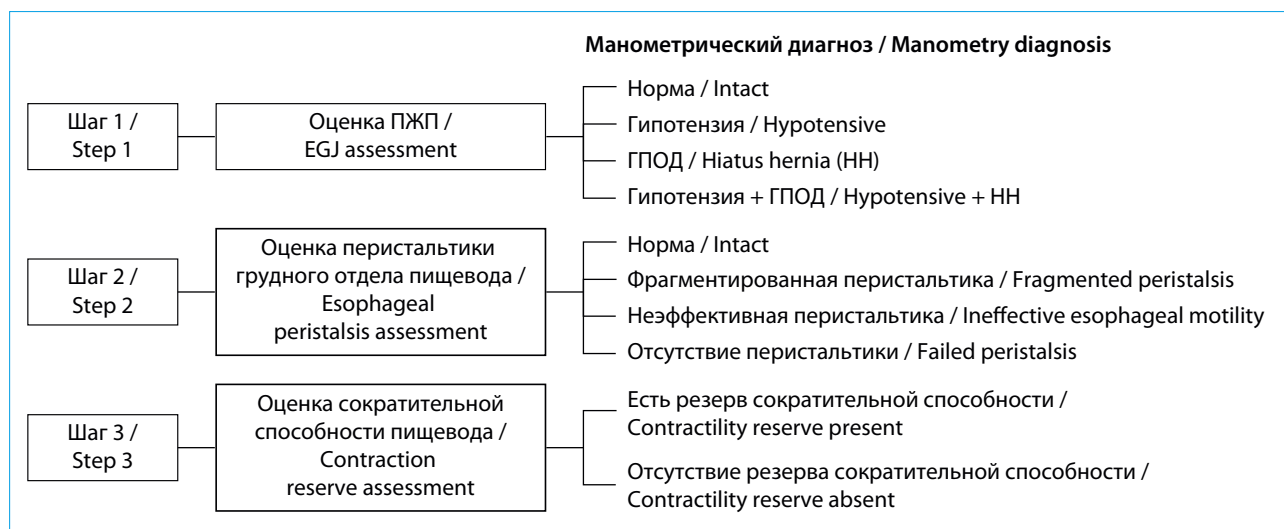

Рис. 17. Классификация нарушений двигательной функции пищевода у больных ГЭРБ
Fig. 17. Classification of esophageal motor disorders in GERD patients

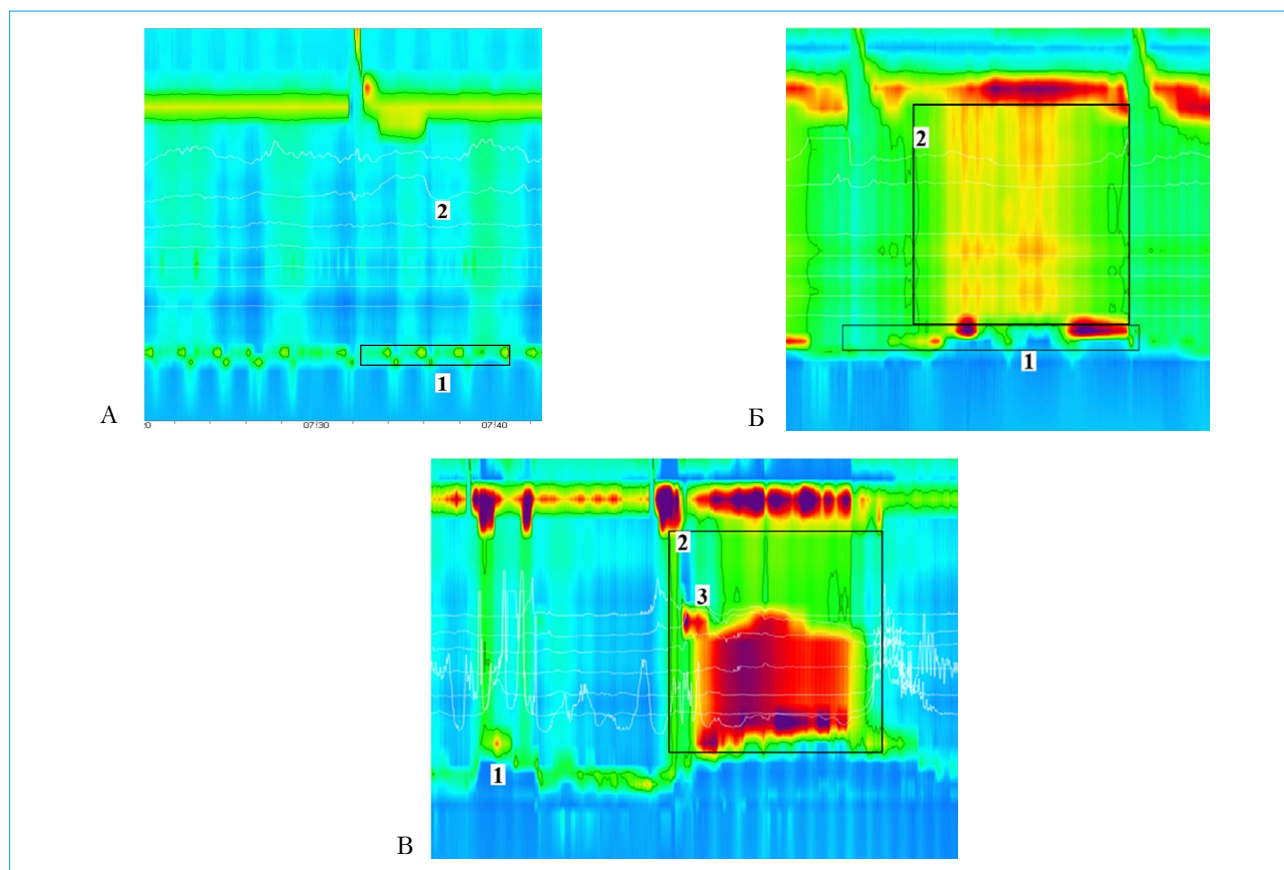


Рис. 18. Манометрия пищевода высокого разрешения у пациентов АК (с применением водно-перфузионного катетера). А: I тип АК. СДР 44 мм рт. ст. (1). Отсутствие перистальтики (2). Нет глотков с одномоментным повышением давления в пищеводе. Б: II тип АК. СДР 28 мм рт. ст. Регистрируется «псевдорелаксация» НПС (1). Отсутствие перистальтики. $\geq 20\%$ глотков — одномоментное повышение давления в пищеводе (2). В: III тип АК. СДР 36 мм рт. ст. Регистрируется «псевдорелаксация» (1). Нормальные перистальтические сокращения отсутствуют. Регистрируется одномоментное повышение давления (2). В 30 % глотков на уровне 1–10 см над краем НПС регистрируется преждевременное сокращение с ИСДС 2250 мм рт. ст.хсхсм (3)

Fig. 18. High-resolution esophageal manometry in patients with achalasia (with water-perfused catheter). A: Type I. IRP 44 mm Hg. (1). Failed peristalsis (2). No swallows with panesophageal pressurisation. B: Type II. IRP 28 mm Hg. LES “pseudorelaxation” (1). Failed peristalsis. $\geq 20\%$ of swallows — panesophageal pressurisation (2). B: Type III. IRP 36 mm Hg. “Pseudorelaxation” (1). Failed peristaltic contractions. Panesophageal pressurisation (2). In 30% of swallows premature contraction registered with DCI 2250 mm Hgхsхcm at 1–10 cm above LES edge (3)

• **III тип:** характеризуется отсутствием нормальной перистальтики, может быть одномоментное повышение давления в пищеводе, а в $\geq 20\%$ глотков регистрируется преждевременное сокращение с ИСДС >450 мм рт. ст.хсхсм (дистальный эзофагоспазм).

2. Тип ахалазии кардии, диагностированный во время манометрии высокого разрешения, определяет выбор тактики лечения пациентов

Основная цель лечения больных АК — это купирование клинических проявлений заболевания. Результаты обследования позволяют индивидуально выбрать наиболее эффективный метод лечения, определить прогноз рецидива заболевания. Наилучшие результаты хирургического лечения достигаются у пациентов со II типом АК, результаты

которого представлены на рисунке 19. Отсутствие перистальтики (I тип) или выраженная гипертоническая дискинезия грудного отдела пищевода (III тип) могут рассматриваться в качестве прогностических критериев большого процента рецидива ахалазии. Миотомия по Геллеру по сравнению с пневмокардиодилатацией считается более эффективным методом лечения у пациентов АК III типа [6, 12, 33, 35, 65, 66].

В последние годы, по данным ряда научных работ, перспективным хирургическим методом лечения пациентов АК III типа представляется пероральная эндоскопическая миотомия (ПОЭМ) [35, 67, 68].

По результатам проведенных исследований, клиническая эффективность ПОЭМ сопоставима или более значима, чем при миотомии по Геллеру,

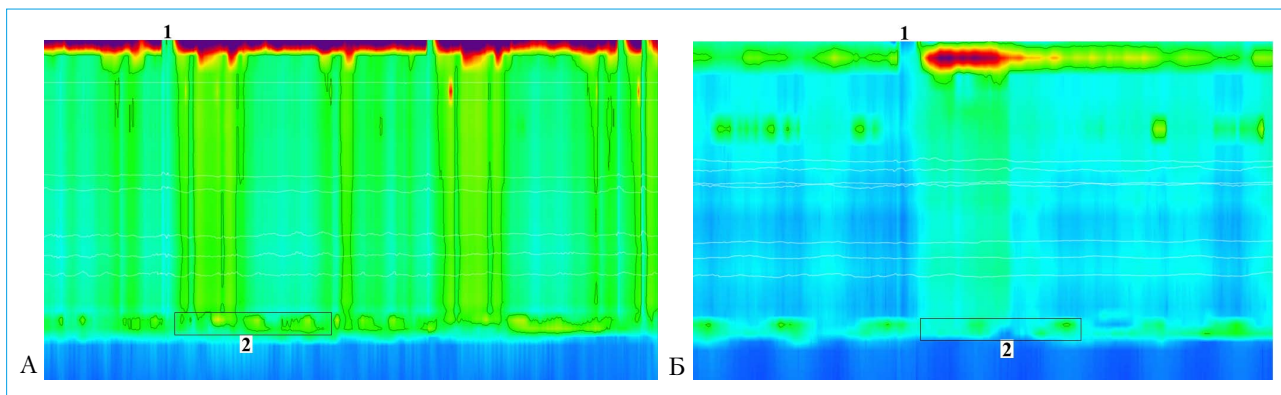


Рис. 19. Манометрия высокого разрешения пациента АК II типа: А: до пневмокардиодилатации. 1 – глоток воды, 2 – СДР 40 мм рт. ст. Б: после курса пневмокардиодилатации. 1 – глоток воды, 2 – СДР 12 мм рт. ст.
Fig. 19. High-resolution manometry in patient with achalasia type II: A: prior to pneumocardiodylation. 1 – water swallow, 2 – IRP 40 mm Hg. B: after pneumocardiodylation. 1 – water swallow, 2 – IRP 12 mm Hg

однако гастроэзофагеальный рефлюкс как осложнение более часто диагностируется после ПОЭМ [69–71]. По данным ЭГДС, рефлюкс-эзофагит через 3 месяца после хирургического лечения был выявлен у 57 % пациентов в группе ПОЭМ

и 20 % – в группе пациентов с проведенной миотомией по Геллеру, а через 2 года наблюдения – в 44 и 29 % случаев соответственно [68]. Учитывая вышесказанное, требуется проведение дальнейших более длительных наблюдений.

VIII. НАРУШЕНИЯ ДВИГАТЕЛЬНОЙ ФУНКЦИИ ПИЩЕВОДА У БОЛЬНЫХ С СИСТЕМНЫМИ И ЭНДОКРИНОЛОГИЧЕСКИМИ ЗАБОЛЕВАНИЯМИ

Частота поражения пищевода при склеродермии возрастает в зависимости от стадии заболевания и диагностируется в 80,7 % случаев на I стадии, достигая 96,2 и 100 % на II и III стадиях соответственно. Нарушения двигательной функции пищевода носят вторичный характер и возникают вследствие прогрессирующего замещения гладкой мускулатуры нижних 2/3 пищевода, включая и НПС, плотной фиброзной тканью. Проведение манометрии пищевода по-

зволяет выявить характерные изменения еще до появления клинической симптоматики у 42 % больных [72].

В грудном отделе пищевода на начальной стадии заболевания могут регистрироваться фрагментированные сокращения, в дальнейшем определяется неэффективная перистальтика вплоть до полного ее отсутствия. В то же время снижается показатель давления покоя НПС, на последних стадиях заболевания зона повышенного давления,

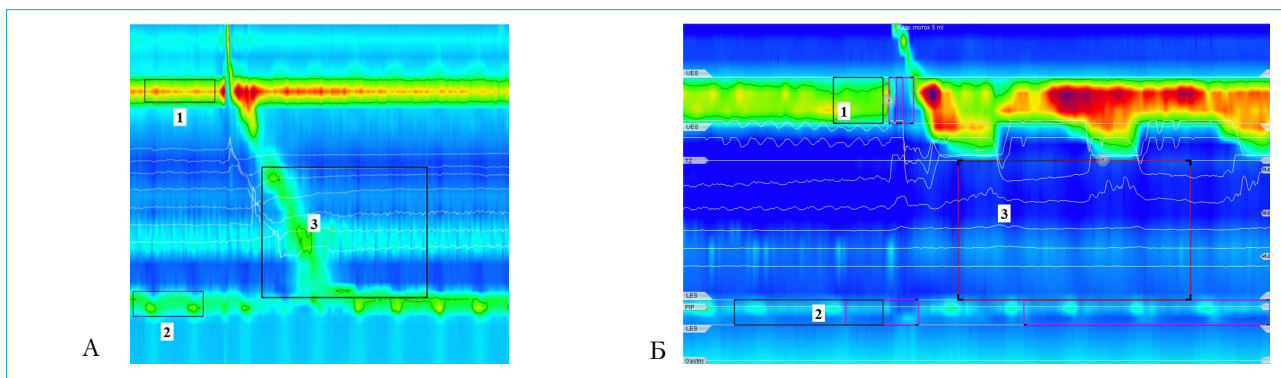


Рис. 20. Манометрия высокого разрешения у пациентов со склеродермией. А: системная склеродермия I стадии, давление ВПС (1) и НПС (2) в норме, неэффективная перистальтика грудного отдела пищевода – ИСДС 128 мм рт. ст.хсхсм (3). Б: системная склеродермия III стадии, давление ВПС в норме (1), значительное снижение давления НПС до 4 мм рт. ст. (2). Отсутствие сокращения грудного отдела пищевода (3)
Fig. 20. High-resolution manometry in patients with scleroderma. A: systemic scleroderma of stage I, normal UES (1) and LES (2) pressure, ineffective esophageal motility – DCI 128 mm Hg×s×cm (3). Б: systemic scleroderma of stage III, normal UES pressure (1), significant LES pressure reduction to 4 mm Hg. (2). Failed esophageal peristalsis (3)

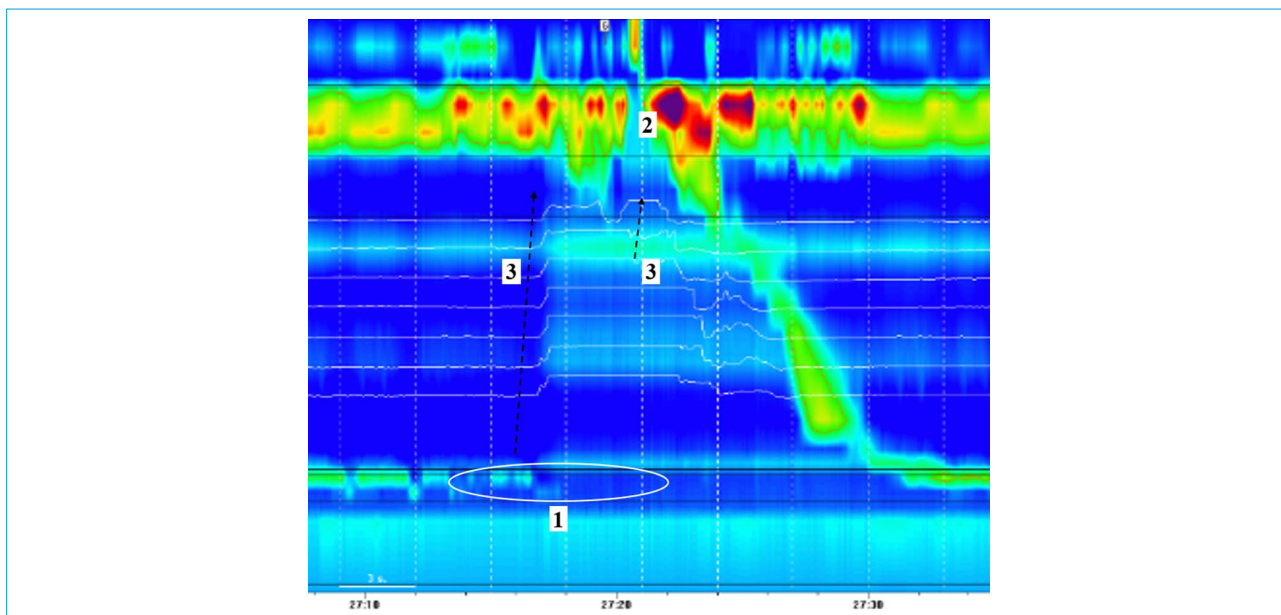


Рис. 23. Комбинированная импеданс-манометрия, гастральная отрыжка во время преходящего расслабления НПС: 1 — ПРНПС, 2 — раскрытие верхнего пищеводного сфинктера, 3 — движение воздуха из желудка по пищеводу в ротовую полость

Fig. 23. Combined impedance-manometry, gastric belch during transient LES relaxation: 1 — transient LES relaxation, 2 — opening of UES, 3 — air expulsion from stomach through esophagus into oral cavity

не происходит раскрытия верхнего пищеводного сфинктера и воздух сразу возвращается в желудок.

Супрагастральная отрыжка — это выработанная поведенческая реакция пациента. Воздух, проходя в пищевод, не достигает желудка, а моментально выходит обратно в глотку. Отличие от аэрофагии состоит в том, что, во-первых, затягивание воздуха не сопровождается актом глотания, а во-вторых, он не проходит в желудок. В зависимости от механизма формирования выделяют два типа отрыжки (рис. 24).

I тип: повышение давления диафрагмы, которое приводит к созданию отрицательного давления в грудной полости, раскрытию ВПС и затягиванию воздуха в пищевод с последующим моментальным ретроградным движением его в ротовую полость посредством одновременного сокращения стенок пищевода.

II тип: повышение давления в глотке и заглатывание воздуха в пищевод с последующим моментальным ретроградным движением его в ротовую полость посредством одновременного сокращения стенок пищевода [9, 18, 75].

Установлен порог возникновения **чрезмерной супрагастральной отрыжки** на уровне более 13 [0; 15] эпизодов за сутки. Чрезмерная супрагастральная отрыжка редко диагностируется как изолированный симптом. Больные предъявляют жалобы на изжогу, регургитацию, дисфагию, боль в грудной клетке и эпигастральной области, вздутие живота и метеоризм. По данным рН-импедансометрии и МВР наиболее часто чрезмерная супрагастраль-

ная отрыжка сочетается с увеличением в пищеводе % времени $\text{pH} < 4$, причем гастроэзофагеальный рефлюкс у таких пациентов происходит непосредственно сразу после эпизода отрыжки в течение 1 с. Кроме того, пациенты с гипомоторной дискинезией пищевода имеют достоверно более частую супрагастральную отрыжку по сравнению с группой, имеющей нормальную перистальтическую активность пищевода ($118,3 \pm 106,1$ vs $80,6 \pm 75,7$, $p = 0,020$) [76].

2. Диагностика синдрома руминации

Синдром руминации — это функциональное гастродуоденальное расстройство неизвестной этиологии, характеризующееся стойкой или рецидивирующей регургитацией недавно принятой пищи в ротовую полость, после чего пациент содержимое сплевывает или вновь проглатывает. Рвота, как правило, не предшествует руминации и не сопровождается тошнотой. Это поведенческое расстройство чаще возникает у детей, но может встречаться и у взрослых людей [77–79].

Кроме того, руминация может диагностироваться у больных с ахалазией кардии, гастроэзофагеальной рефлюксной болезнью, грыжей пищеводного отверстия диафрагмы вследствие нарушения расслабления желудка, отсутствия расслабления нижнего пищеводного сфинктера [80].

Необходимо дифференцировать синдром руминации и регургитацию как симптом ГЭРБ. Важным манометрическим критерием, позволяющим отличить эти два состояния, служит повышение внутрижелудочного давления более 30 мм рт. ст.

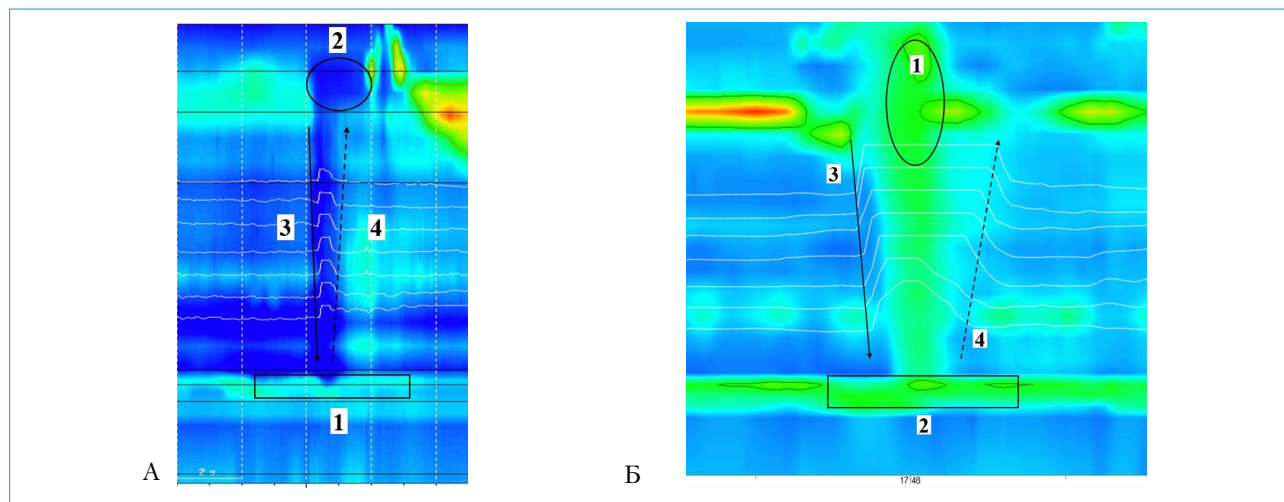


Рис. 24. Комбинированная импеданс-манометрия. А: супрагастральная отрыжка I типа. 1 — повышение давления диафрагмы, 2 — раскрытие верхнего пищеводного сфинктера, 3 — движение воздуха от ротовой полости по пищеводу в направлении к желудку, 4 — ретроградное движение воздуха посредством одновременного сокращения стенок пищевода. Б: супрагастральная отрыжка II типа. 1 — раскрытие верхнего пищеводного сфинктера и одновременное повышение давления в глотке, 2 — сомкнутый НПС, 3 — движение воздуха от ротовой полости по пищеводу в направлении к желудку, 4 — ретроградное движение воздуха посредством одновременного сокращения стенок пищевода

Fig. 24. Combined impedance-manometry. A: type I supraesophageal belch. 1 — diaphragm pressure elevation, 2 — opening of UES, 3 — air propulsion from oral cavity through esophagus towards stomach, 4 — retrograde air expulsion due to simultaneous esophageal contraction. Б: type II supraesophageal belch. 1 — opening of UES and simultaneous pharyngeal pressure elevation, 2 — LES closed, 3 — air propulsion from oral cavity through esophagus towards stomach, 4 — retrograde air expulsion due to simultaneous esophageal contraction

при синдроме руминации. Диагностическую значимость имеет проведение манометрии в постпрандальный период.

Типы руминации:

1) первичная руминация, когда повышение внутрижелудочного давления предшествует ретроградному движению содержимого желудка;

2) вторичная руминация, когда повышение внутрижелудочного давления следует сразу за эпизодом рефлюкса;

3) руминация, связанная с супрагастральной отрыжкой: когда вслед за супрагастральной отрыжкой сразу следует руминация.

Таким образом, манометрический диагноз синдрома руминации ставится на основании регистрации эпизода рефлюкса, достигающего проксимального импедансного датчика, повышения внутрижелудочного давления выше 30 мм рт. ст., а также повышения давления в пищеводе [81].

3. Оценка транзита болюса по пищеводу

Нарушение болюсного транзита диагностируется при совместном проведении МВР и импедансометрии у пациентов с жалобами на дисфагию, с неэффективной перистальтикой пищевода, дистальным эзофагоспазмом, АК, системными заболеваниями с поражением пищевода [82–88].

Определяется соотношение между завершенностью транзита болюса и регистрирующимся мышечным сокращением стенки пищевода. О неза-

вершенном транзите болюса можно говорить, если по данным импедансометрии определяются низкие показатели сопротивления, то есть пищеводный клиренс не завершен, а в то же время уже регистрируется мышечное сокращение (рис. 25).

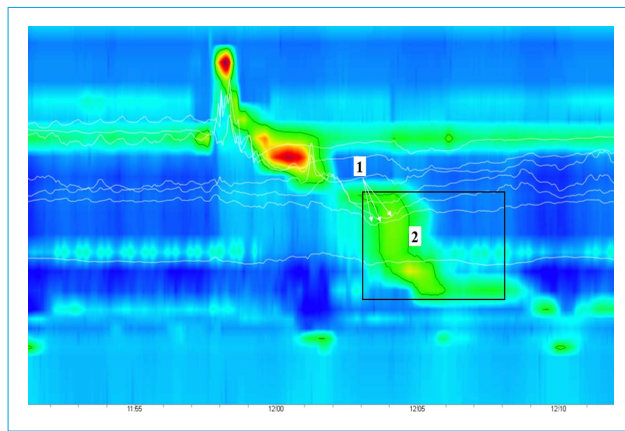


Рис. 25. Комбинированная импеданс-манометрия пациента с жалобами на дисфагию. 1 — датчики импеданса (белые линии) регистрируют наличие жидкого содержимого в пищеводе, а датчики давления — 2 — одновременное мышечное сокращение (спазм) стенки пищевода

Fig. 25. Combined impedance-manometry in patient with dysphagia. 1 — impedance recording (white lines) indicates presence of liquid in esophagus, and pressure recording — 2 — simultaneous esophageal contraction (spasm)

Х. ЗАКЛЮЧЕНИЕ

Манометрия высокого разрешения — общепризнанный стандарт исследования двигательной функции пищевода. Обследование выполняется в специализированных референсных центрах на высокотехнологичном оборудовании, анализ полученных данных проводится в соответствии с Чикагской классификацией.

Проведение манометрии показано пациентам с жалобами на дисфагию, боль в грудной клетке. Предварительно перед проведением манометрии рекомендуется выполнить эндоскопическое исследование для исключения тяжелых поражений слизистой оболочки (эрозивный эзофагит C/D по Лос-Анджелесской классификации), механической обструкции (стриктура, опухоль, инородное тело в пищеводе), а при жалобах на боль в грудной клетке — и кардиологическое обследование. При отсутствии возможности проведения эндоскопии выполняют рентгенологическое исследование с сульфатом бария.

Исследование двигательной функции пищевода необходимо выполнять больным ГЭРБ с целью оценки морфологии пищеводно-желудочного перехода, выявления ГПОД и ПРНПС, первичных и вторичных нарушений двигательной функции грудного отдела пищевода, определяющих прогноз течения заболевания и тактику лечения.

Манометрия включена в план обследования пациентов перед планируемым хирургическим антирефлюксным лечением, особенно в сомнительных случаях для исключения состояний, симптоматически имитирующих ГЭРБ (например, ахалазии кардии).

При выявлении неэффективной перистальтики пищевода необходимо проведение исследования резерва сократительной способности пищевода с целью прогноза риска развития постоперационных

осложнений (дисфагии). У больных с подтвержденной неэффективной перистальтикой, сопровождающейся отсутствием резерва сократительной способности пищевода, необходимо пересмотреть/адаптировать объем проводимого хирургического вмешательства в каждом конкретном случае.

Отсутствие перистальтики пищевода рассматривается как относительное противопоказание к проведению хирургического антирефлюксного лечения.

В постоперационном периоде при наличии у пациента жалоб проводится оценка эффективности хирургического лечения: функционирование фундопликационной манжеты и исключение рецидива ГПОД, адекватность проведенной пневмокардиодилатации, миотомии или ПОЭМ у больных ахалазией кардии и исключение рецидива АК.

У больных с системными заболеваниями определение степени нарушения двигательной функции пищевода позволяет прогнозировать дальнейшее течение заболевания.

Проведение дифференциального диагноза типа отрыжки дает возможность определить дальнейшую тактику ведения пациента.

Манометрия высокого разрешения — это относительно новый метод исследования двигательной функции пищевода, который завоевывает все большую популярность в клинической практике за счет того, что он позволяет врачу получить ту информацию, которая может существенным образом изменить тактику ведения пациента и более дифференцированно подходить к выбору назначений. Настоящие рекомендации обобщают всю имеющуюся актуальную информацию, однако по мере накопления нового клинического материала и систематизации данных с позиции доказательной медицины они будут обновляться, чтобы обеспечить российских гастроэнтерологов наиболее значимыми и практически ориентированными материалами.

Литература / References

1. Savarino E., de Bortoli N., Bellini M., Galeazzi F., Ribolsi M., Salvador R., et al. Practice guidelines on the use of esophageal manometry — A GISMAD-SIGE-AIGO medical position statement. *Dig Liver Dis.* 2016;48(10):1124–35. DOI: 10.1016/j.dld.2016.06.021
2. Fox M.R., Kahrilas P.J., Roman S., Gyawali C.P., Scott S.M., Rao S.S., et al. Clinical measurement of GI motility and function: who, when and which test? *Nat Rev Gastro Hepatol.* 2018;15(9):568–79. DOI: 10.1038/s41575-018-0030-9
3. Trudgill N.J., Sifrim D., Sweis R., Fullard M., Basu K., McCord M., et al. British Society of Gastroenterology guidelines for oesophageal manometry and oesophageal reflux monitoring. *Gut.* 2019;68(10):1731–50. DOI: 10.1136/gutjnl-2018-318115
4. Pandolfino J.E., Kahrilas P.J. American Gastroenterological Association. American Gastroenterological Association medical position statement: Clinical use of esophageal manometry. *Gastroenterology.* 2005;128(1):207–8. DOI: 10.1053/j.gastro.2004.11.007
5. Clouse R.E., Staiano A., Alrakawi A., Haroian L. Application of topographical methods to clinical esophageal manometry. *Am J Gastroenterol.* 2000;95(10):2720–30. DOI: 10.1111/j.1572-0241.2000.03178.x
6. Pandolfino J.E., Fox M.R., Bredenoord A.J., Kahrilas P.J. High-resolution manometry in clinical practice: utilizing pressure topography to classify esophageal motility abnormalities. *Neurogastroenterol Motil.* 2009;21(8):796–806. DOI: 10.1111/j.1365-2982.2009.01311.x
7. Bredenoord A.J., Fox M., Kahrilas P.J., Pandolfino J.E., Schwizer W., Smout A.J. International High Resolution Manometry Working Group. Chicago classification criteria of esophageal motility disorders defined in high resolution esophageal pressure topography. *Neurogastroenterol Motil.* 2012;24(1):57–65. DOI: 10.1111/j.1365-2982.2011.01834.x
8. Kahrilas P.J., Bredenoord A.J., Fox M., Gyawali C.P., Roman S., Smout A.J.P.M., Pandolfino J.E. The Chicago Classification of Esophageal Motility Disorders. *Neurogastroenterol Motil. Dig Liver Dis.* 2015;27(2):160–74. DOI: 10.1111/nmo.12477
9. Ивашкин В.Т., Маев И.В., Трухманов А.С., Сторонова О.А., Кучерявый Ю.А., Баркалова Е.В. и др. Манометрия высокого разрешения и новая классификация нарушений моторики пищевода. *Терапевтический Архив.* 2018;90(5):93–100. [Ivashkin V.T., Maev I.V., Trukhmanov A.S., Storonova O.A., Kucheryavy Yu.A., Barkalova E.V. et al. High resolution manometry and

- a new classification of esophageal motility disorders. Therapeutic Archive. 2018;90(5):93–100. (In Russ.]. DOI: 10.26442/terarkh201890593-100
10. *Ивашкин В.Т., Маев И.В., Трухманов А.С., Лапина Т.Л., Шептулин А.А., Сторонова О.А., Андреев Д.Н.* Клинические рекомендации российской гастроэнтерологической ассоциации по диагностике и лечению дисфагии. Рос журн гастроэнтерол гепатол колопроктол. 2015;25(5):84–93 [Ivashkin V.T., Maev I.V., Trukhmanov A.S., Lapina T.L., Sheptulin A.A., Storonova O.A., Andreyev D.N. Diagnostics and treatment of dysphagia: clinical guidelines of the Russian gastroenterological association. Rus J Gastroenterol Hepatol Coloproctol. 2015;25(5):84–93 (In Russ.)].
 11. *Carlson D.A., Pandolfino J.E.* High Resolution Manometry and Esophageal Pressure Topography: Filling the Gaps of Conventional Manometry. Gastroenterol Clin North Am. 2013;42(1):1–15. DOI: 10.1016/j.gtc.2012.11.001
 12. *van Hoeij F.B., Bredenoord A.J.* Clinical Application of Esophageal High-resolution Manometry in the Diagnosis of Esophageal Motility Disorders. J Neurogastroenterol Motil. 2016;22(1):6–13. DOI: 10.5056/jnm15177
 13. *Roman S., Huot L., Zerbib F., Varannes S.B., Gourcerol G., Coffin B., et al.* HRM improves the diagnosis of esophageal motility disorders in patients with dysphagia: a randomized multicenter study. Am J Gastroenterol. 2016;111(3):372–80. DOI: 10.1038/ajg.2016.1
 14. *Ивашкин В.Т., Трухманов А.С.* Эволюция представлений о роли нарушений двигательной функции пищевода в патогенезе гастроэзофагеальной рефлюксной болезни. Рос журн гастроэнтерол гепатол колопроктол. 2010;20(2):13–9. [Ivashkin V.T., Trukhmanov A.S. Evolution of concept of esophageal motor disturbances in pathogenesis of gastroesophageal reflux disease. Rus J Gastroenterol Hepatol Coloproctol. 2010;20(2):13–9 (In Russ.)].
 15. *Dent J.* Pathogenesis of gastroesophageal reflux disease and novel options for its therapy. Neurogastroenterol. Motil. 2008;20(1):91–102. DOI: 10.1111/j.1365-2982.2008.01096.x
 16. *Evsyutina Y., Trukhmanov A., Ivashkin V., Storonova O., Godjello E.* Case report of Graves' disease manifesting with odynophagia and heartburn. World J Gastroenterol. 2015;21(48):13582–6. DOI: 10.3748/wjg.v21.i48.13582
 17. *Herregods T.V.K., Roman S., Kahrilas P.J., Smout A.J.P.M., Bredenoord A.J.* Normative values in esophageal high-resolution manometry. Neurogastroenterol Motil. 2015;27:175–87. DOI: 10.1111/nmo.12500
 18. *Сторонова О.А., Трухманов А.С., Ивашкин В.Т.* Манометрия высокого разрешения в клинической практике: анализ двигательной функции пищевода в соответствии с Чикагской классификацией. Рос журн гастроэнтерол гепатол колопроктол. 2018;28(2):11–23. [Storonova O.A., Trukhmanov A.S., Ivashkin V.T. High-resolution manometry in clinical practice: analysis of esophageal motor function according to Chicago classification. Rus J Gastroenterol Hepatol Coloproctol. 2018;28(2):11–23 (In Russ.)]. DOI: 10.22416/1382-4376-2018-28-2-11-23
 19. *Wang Y.T., Yazaki E., Sifrim D.* High-resolution manometry: oesophageal disorders not addressed by the Chicago Classification. J Neurogastroenterol Motil. 2012;18(4):365–72. DOI: 10.5056/jnm.2012.18.4.365
 20. *Weijenberg P.W., Savarino E., Kessing B.F., Roman S., Costantini M., Oors J.M., et al.* Normal values of esophageal motility after antireflux surgery; a study using high-resolution manometry. Neurogastroenterol Motil. 2015;27(7):929–35. DOI: 10.1111/nmo.12554
 21. *Трухманов А.С., Сторонова О.А., Ивашкин В.Т.* Клиническое значение исследования двигательной функции пищеварительной системы: прошлое, настоящее, будущее. Рос журн гастроэнтерол гепатол колопроктол. 2013;23(5):4–14. [Trukhmanov A.S., Storonova O.A., Ivashkin V.T. Clinical value of motor function of digestive system investigation: past, present and future. Rus J Gastroenterol Hepatol Coloproctol. 2013;23(5):4–14 (In Russ.)].
 22. *Kessing B.F., Bredenoord A.J., Smout A.J.* Mechanisms of gastric and supragastric belching: a study using concurrent high-resolution manometry and impedance monitoring. Neurogastroenterol Motil. 2012;24(12):e573–9. DOI: 10.1111/nmo.12024
 23. *Shi Z., Guo J., Clarke J., Jin H., Wang X., Zhang N., et al.* Roles of High-resolution Manometry in Predicting Incomplete Bolus Transit in Patients With Dysphagia. Clin Gastroenterol. 2018;52(9):e73–e81. DOI: 10.1097/MCG.0000000000000949
 24. *Ang D., Hollenstein M., Misselwitz B., Knowles K., Wright J., Tucker E., et al.* Rapid Drink Challenge in high-resolution manometry: an adjunctive test for detection of esophageal motility disorders. Neurogastroenterol Motil. 2017;29(1). DOI: 10.1111/nmo.12902
 25. *Поздняков Ю.М., Волков В.С.* Боль в грудной клетке. Руководство для врачей. М.: 2006; 266. [Pozdnyakov Yu.M., Volkov V.S. Chest pain. Reference for physician. M.: 2006; 266 pp. (In Russ.)]
 26. *Aziz Q., Fass R., Gyawali C.P., Miwa H., Pandolfino J.E., Zerbib F.* Functional Esophageal Disorders. Gastroenterology. 2016;15:S0016-5085(16)00178-5. DOI: 10.1053/j.gastro.2016.02.012
 27. *Gyawali C.P., Roman S., Bredenoord A.J., Fox M., Keller J., Pandolfino J.E., et al.* Classification of esophageal motor findings in gastro-esophageal reflux disease: Conclusions from an international consensus group. Neurogastroenterol Motil. 2017;29(12). DOI: 10.1111/nmo.13104
 28. *Pandolfino J.E., Kim H., Ghosh S.K., Clarke J.O., Zhang Q., Kahrilas P.J.* High-resolution manometry of the EGJ: an analysis of crural diaphragm function in GERD. Am J Gastroenterol. 2007;102(5):1056–63. DOI: 10.1111/j.1572-0241.2007.01138.x
 29. *Tolone S., Savarino E., Zaninotto G., Gyawali C.P., Frazzoni M., Bortoli N., et al.* High-resolution manometry is superior to endoscopy and radiology in assessing and grading sliding hiatal hernia: A comparison with surgical in vivo evaluation. United European Gastroenterology Journal. 2018;6(7):981–9. DOI: 10.1177/2050640618769160
 30. *Weijenberg P.W., van Hoeij F.B., Smout A.J., Bredenoord A.J.* Accuracy of hiatal hernia detection with esophageal high-resolution manometry. Neurogastroenterol Motil. 2015;27(2):293–9. DOI: 10.1111/nmo.12507
 31. *van Hoeij F.B., Smout A.J., Bredenoord A.J.* Characterization of idiopathic esophagogastric junction outflow obstruction. Neurogastroenterol Motil. 2015;27(9):1310–6. DOI: 10.1111/nmo.12625
 32. *Rohof W.O.A., Bredenoord A.J.* Chicago Classification of Esophageal Motility Disorders: Lessons Learned. Curr Gastroenterol Rep. 2017;19(8):37. DOI: 10.1007/s11894-017-0576-7
 33. *Ивашкин В.Т., Трухманов А.С., Годжелло Э.А., Маев И.В., Евсютина Ю.В., Лапина Т.Л., Сторонова О.А.* Рекомендации Российской гастроэнтерологической ассоциации по диагностике и лечению ахалазии кардии и кардиоспазма. Рос журн гастроэнтерол гепатол колопроктол. 2016;26(4):36–54. [Ivashkin V.T., Trukhmanov A.S., Godjello E.A., Maev I.V., Evsyutina Yu.V., Lapina T.L., Storonova O.A. Diagnostics and treatment of cardiac achalasia and cardiospasm: guidelines of the Russian gastroenterological association. Rus J Gastroenterol Hepatol Coloproctol. 2016;26(4):36–54 (In Russ.)].
 34. *Nijhuis R.A.B.O., Zaninotto G., Roman S., Boeckxstaens G.E., Fockens P., Langendam M.W., et al.* European guidelines on achalasia: United European Gastroenterology and European Society of Neurogastroenterology and Motility recommendations. United European Gastroenterol J. 2020;8(1):13–33. DOI: 10.1177/2050640620903213
 35. *Ивашкин В.Т., Трухманов А.С., Маев И.В.* Физиологические основы моторно-эвакуаторной функции пищеварительного тракта. Рос журн гастроэнтерол гепатол колопроктол. 2007;17(5):4–10. [Ivashkin V.T., Trukhmanov A.S., Maev I.V. Physiological bases for motor and evacuatory function of the gut. Rus J Gastroenterol Hepatol Coloproctol. 2007;17(5):4–10. (In Russ.)].
 36. *Nikaki K., Sawada A., Ustaoglu A., Sifrim D.* Neuronal Control of Esophageal Peristalsis and Its Role in Esopha-

- geal Disease. *Curr Gastroenterol Rep.* 2019;21(11):59. DOI: 10.1007/s11894-019-0728-z
37. *Ивашкин В.Т., Маев И.В., Трухманов А.С., Шептулин А.А., Лапина Т.Л., Стороннова О.А.* Эзофагоспазм. Клинические рекомендации. 2014. [*Ivashkin V.T., Maev I.V., Trukhmanov A.S., Sheptulin A.A., Lapina T.L., Storonova O.A.* Esophagospasm. Clinical reference. 2014. (In Russ.)] URL: <https://minzdravao.ru/sites/default/files/2015/13jezofagospazm.doc>
 38. *Gorti H., Samo S., Shahnavaz N., Qayed E.* Distal esophageal spasm: Update on diagnosis and management in the era of high-resolution manometry. *World J Clin Cases.* 2020;26(8):1026–32. DOI: 10.12998/wjcc.v8.i6.1026
 39. *Ивашкин В.Т., Трухманов А.С.* Гипермоторные дискинезии пищевода (эзофагоспазм). Болезни пищевода. Патологическая физиология, клиника, диагностика, лечение. М.: Триада-Х; 2000: 179. [*Ivashkin V.T., Trukhmanov A.S.* Hypermotor esophageal dyskinesia (esophagospasm). Esophageal disorders. Pathological physiology, symptoms, diagnosis, treatment. M.: Triad-X; 2000: 179 pp. (In Russ.)]
 40. *Khalaf M., Chowdhary S., Elias P.S., Castell D.* Distal Esophageal Spasm: A Review. *Am J Med.* 2018;131(9):1034–40. DOI: 10.1016/j.amjmed.2018.02.031
 41. *Clément M., Zhu W.J., Neshkova E., Bouin M.* Jackhammer Esophagus: From Manometric Diagnosis to Clinical Presentation. *Can J Gastroenterol Hepatol.* 2019;3:2019:5036160. DOI: 10.1155/2019/5036160
 42. *Quader F., Mauro A., Savarino E., Tolone S., Bortoli N., Franchina M., et al.* Jackhammer Esophagus With and Without Esophagogastric Junction Outflow Obstruction Demonstrates Altered Neural Control Resembling Type 3 Achalasia. *Neurogastroenterol Motil.* 2019;31(9):e13678. DOI: 10.1111/nmo.13678
 43. *Roman S., Pandolfino J.E., Chen J., Boris L., Luger D., Kahrilas P.J.* Phenotypes and clinical context of hypercontractility in high resolution esophageal pressure topography (EPT). *Am J Gastroenterol.* 2012;107(1):37–45. DOI: 10.1038/ajg.2011.313
 44. *Gyawali C.P., Sifrim D., Carlson D.A., Hawn M., Katzka D.A., Pandolfino J.E., et al.* Ineffective esophageal motility: Concepts, future directions, and conclusions from the Stanford 2018 symposium. *Neurogastroenterol Motil.* 2019;31(9):e13584. DOI: 10.1111/nmo.13584
 45. *Jalil A.A.A., Castell D.O.* Ineffective Esophageal Motility (IEM): the Old-New Frontier in Esophagology. *Curr Gastroenterol Rep.* 2016;18:1. DOI: 10.1007/s11894-015-0472-y
 46. *Sifrim D., Jafari J.* Deglutitive inhibition, latency between swallow and esophageal contractions and primary esophageal motor disorders. *J Neurogastroenterol Motil.* 2012;18:6–12. DOI: 10.5056/jnm.2012.18.1.6
 47. *Shaker A., Stoikes N., Drapekin J., Kushnir V., Brunt L.M., Gyawali C.P.* Multiple rapid swallow responses during esophageal high-resolution manometry reflect esophageal body peristaltic reserve. *Am J Gastroenterol.* 2013;108:1706–12. DOI: 10.1038/ajg.2013.289
 48. *Min Y.W., Shin I., Son H.J., Rhee P.-L.* Multiple Rapid Swallow Maneuver Enhances the Clinical Utility of High-Resolution Manometry in Patients Showing Ineffective Esophageal Motility. *Medicine (Baltimore).* 2015;94(40):e1669. DOI: 10.1097/MD.0000000000001669
 49. *Stoikes N., Drapekin J., Kushnir V., Shaker A., Brunt L.M., Gyawali C.P.* The value of multiple rapid swallows during preoperative esophageal manometry before laparoscopic antireflux surgery. *Surg Endosc.* 2012;26(12):3401–7. DOI: 10.1007/s00464-012-2350-0
 50. *Gyawali C.P., Kahrilas P.J., Savarino E., Frank Zerbib F., Mion F., Smout A.J.P.M., et al.* Modern diagnosis of GERD: the Lyon Consensus. *Gut.* 2018;67:1351–62. DOI: 10.1136/gutjnl-2017-314722
 51. *Marin I., Serra J.* Patterns of esophageal pressure responses to a rapid drink challenge test in patients with esophageal motility disorders. *Neurogastroenterol Motil.* 2016;28(4):543–53. DOI: 10.1111/nmo.12749
 52. *Sweis R., Anggiansah A., Wong T., Brady G., Fox M.* Assessment of esophageal dysfunction and symptoms during and after a standardized test meal: development and clinical validation of a new methodology utilizing high-resolution manometry. *Neurogastroenterol Motil.* 2014;26(2):215–28. DOI: 10.1111/nmo.12252
 53. *Ang D., Misselwitz B., Hollenstein M., Knowles K., Wright J., Tucker E., et al.* Diagnostic yield of high-resolution manometry with a solid test meal for clinically relevant, symptomatic oesophageal motility disorders: serial diagnostic study. *Lancet Gastroenterol Hepatol.* 2017;2(9):654–61. DOI: 10.1016/S2468-1253(17)30148-6
 54. *Hollenstein M., Thwaites P., Bütkofer S., Heinrich H., Sauter M., Ulmer I., et al.* Pharyngeal Swallowing and Oesophageal Motility During a Single Meal Test: A Prospective Study in Healthy Volunteers and Patients With Major Motility Disorders. *Lancet Gastroenterol Hepatol.* 2017;2(9):644–53. DOI: 10.1016/S2468-1253(17)30151-6
 55. *Sweis R., Anggiansah A., Wong T., Kaufman E., Obrecht S., Fox M.* Normative values and inter-observer agreement for liquid and solid bolus swallows in upright and supine positions as assessed by esophageal high-resolution manometry. *Neurogastroenterol Motil.* 2011;23(6):509–18. DOI: 10.1111/j.1365-2982.2011.01682.x
 56. *Blonski W., Vela M., Hila A., Castell D.O.* Normal values for manometry performed with swallows of viscous test material. *Scand J Gastroenterol.* 2008;43(2):155–60. DOI: 10.1080/00365520701679603
 57. *Reddy C.A., Patel A., Gyawali C.P.* Impact of symptom burden and health-related quality of life (HRQOL) on esophageal motor disorders. *Neurogastroenterol Motil.* 2017;29(4). DOI: 10.1111/nmo.12970
 58. *Bennett M.C., Patel A., Sainani N., Wang D., Sayuk G.S., Gyawali C.P.* Chronic Cough Is Associated With Long Breaks in Esophageal Peristaltic Integrity on High-resolution Manometry. *Neurogastroenterol Motil.* 2018;30(24):387–94. DOI: 10.5056/jnm.17126
 59. *Ивашкин В.Т., Маев И.В., Трухманов А.С., Баранская Е.К., Дронова О.Б., Заиратьянц О.В., Сайфутдинов Р.Г. и др.* Клинические рекомендации Российской гастроэнтерологической ассоциации по диагностике и лечению гастроэзофагеальной рефлюксной болезни. *Рос журн гастроэнтерол гепатол колопроктол.* 2017;27(4):75–95. [*Ivashkin V.T., Maev I.V., Trukhmanov A.S., Baranskaya Ye.K., Dronova O.B., Zayratyants O.V., et al.* Diagnostics and treatment of gastroesophageal reflux disease: clinical guidelines of the Russian gastroenterological association. *Russ J Gastroenterol Hepatol Coloproctol.* 2017;27(4):75–95 (In Russ.)] DOI: 10.22416/1382-4376-2017-27-4-75-95
 60. *Fornari F., Blondeau K., Mertens V., Tack J., Sifrim D.* Nocturnal Gastroesophageal Reflux Revisited by Impedance-pH Monitoring. *J Neurogastroenterol Motil.* 2011;17(2):148–57. DOI: 10.5056/jnm.2011.17.2.148
 61. *Стороннова О.А., Трухманов А.С., Джахая Н.Л., Ивашкин В.Т.* Нарушения пищевого клиренса при гастроэзофагеальной рефлюксной болезни и возможности их коррекции. *Рос журн гастроэнтерол гепатол колопроктол.* 2012;22(2):14–21. [*Storonova O.A., Trukhmanov A.S., Dzhahaya N.L., Ivashkin V.T.* Disorders of esophageal clearance in gastroesophageal reflux disease and option of their treatment. *Rus J Gastroenterol Hepatol Coloproctol.* 2012;22(2):14–21 (In Russ.)]
 62. *Маев И.В., Баркалова Е.В., Овсепян М.А., Андреев Д.Н., Кучерявый Ю.А.* Показатели рН-импедансометрии и манометрии пищевода высокого разрешения у пациентов с различными формами гастроэзофагеальной рефлюксной болезни. *Рос журн гастроэнтерол гепатол колопроктол.* 2018;28(4):23–35. [*Maev I.V., Barkalova E.V., Ovspeyan M.A., Andreev D.N., Kucheryavyy Y.A.* Indicators of Esophageal pH-Impedance Monitoring and High-Resolution Manometry in Patients with Various Forms of Gastroesophageal Reflux Disease. *Russian Journal of Gastroenterology, Hepatology, Coloproctology.* 2018;28(4):23–35 (In Russ.)] DOI: 10.22416/1382-4376-2018-28-4-23-35
 63. *Pauwels A., Boecxstaens V., Andrews C.N., Attwood S.E., Berrisford R., Bisschops R., et al.* How to select patients

- for antireflux surgery? The ICARUS guidelines (international consensus regarding preoperative examinations and clinical characteristics assessment to select adult patients for antireflux surgery). *Gut*. 2019;68(11):1928–41. DOI: 10.1136/gutjnl-2019-318260
64. Smout A., Fox M. Weak and absent peristalsis. *Neurogastroenterol Motil. Dig Liver Dis*. 2012;24(1):40–7. DOI: 10.1111/j.1365-2982.2011.01831.x
 65. Vela M.F., Vaezi M.F. Cost-assessment of alternative management strategies for achalasia. *Expert Opin Pharmacother*. 2003;4(11):2019–25. DOI: 10.1517/14656566.4.11.2019
 66. Pandolfino J.E., Kwiatek M.A., Nealis T., Bulsiewicz W., Post J., Kahrilas P.J. Achalasia: a new clinically relevant classification by high-resolution manometry. *Gastroenterology*. 2008;135(5):1526–33. DOI: 10.1053/j.gastro.2008.07.022
 67. Ponds F.A., Fockens P., Lei A., Neuhaus H., Beyna T., Kandler J., et al. Effect of peroral endoscopic myotomy vs pneumatic dilation on symptom severity and treatment outcomes among treatment-naïve patients with achalasia: a randomized clinical trial. *JAMA*. 2019;322(2):134–44. DOI: 10.1001/jama.2019.8859
 68. Werner Y.B., Hakanson B., Martinek J., Repici A., Rahden B.H.A., Bredenoord A.J., et al. Endoscopic or Surgical Myotomy in Patients with Idiopathic Achalasia. *N Engl J Med*. 2019; 381:2219–29. DOI: 10.1056/NEJMoa1905380
 69. Sanaka M.R., Thota P.N., Parikh M.P., Hayat U., Gupta N.M., Gabbard S., et al. Peroral Endoscopic Myotomy Leads to Higher Rates of Abnormal Esophageal Acid Exposure Than Laparoscopic Heller Myotomy in Achalasia. *Surg Endosc*. 2019;33(7):2284–92. DOI: 10.1007/s00464-018-6522-4
 70. Repici A., Fuccio L., Maselli R., Maselli R., Mazza F., Correale L., et al. GERD after per-oral endoscopic myotomy as compared with Heller's myotomy with fundoplication: a systematic review with meta-analysis. *Gastrointest Endosc*. 2018;87(4):934–43.e18. DOI: 10.1016/j.gie.2017.10.022
 71. Schlotmann F., Luckett D.J., Fine J., Shaheen N.J., Patti M.G. Laparoscopic Heller myotomy versus peroral endoscopic myotomy (POEM) for achalasia: a systematic review and meta-analysis. *Ann Surg*. 2018;267(3):451–60. DOI: 10.1097/SLA.0000000000002311
 72. Makeeva H.P. Патология пищевода при системной склеродермии. Болезни пищевода. Патологическая физиология, клиника, диагностика, лечение. М.: Трида-Х; 2000. 179 с. [Makeeva N.P. Esophageal pathology in systemic scleroderma. Esophageal disorders. Pathological physiology, symptoms, diagnosis, treatment. Moscow: Triad-X; 2000. 179 pp. (In Russ.)]
 73. Drossman D.A., Hasler W.A. Rome IV—Functional GI Disorders: Disorders of Gut-Brain Interaction. *Gastroenterology*. 2016;150(6):1257–61. DOI: 10.1053/j.gastro.2016.03.035
 74. Bredenoord A.J., Weusten B.L.A.M., Sifrim D., Timmer R., Smout A.J.P.M. Aerophagia, gastric, and supragastric belching: a study using intraluminal electrical impedance monitoring. *Gut*. 2004;53(11):1561–5. DOI: 10.1136/gut.2004.042945
 75. Маев И.В., Кучерявый Ю.А., Баркалова Е.В., Овсепян М.А. Пациент с неконтролируемой отрыжкой: что делать? Российский журнал гастроэнтерологии, гепатологии, колопроктологии. 2018;28(6):68–76. [Maev I.V., Kucheryaviy Y.A., Barkalova E.V., Ovsepyan M.A. A Patient with Uncontrollable Belching: What to Do? *Russian Journal of Gastroenterology, Hepatology, Coloproctology*. 2018;28(6):68–76. (In Russ.)] DOI: 10.22416/1382-4376-2018-28-6-68-76
 76. Koukias N., Woodland P., Yazaki E., Sifrim D. Supragastric Belching: Prevalence and Association With Gastroesophageal Reflux Disease and Esophageal Hypomotility. *J Neurogastroenterol Motil*. 2015;21(3):398–403. DOI: 10.5056/jnm15002
 77. Tack J., Talley N.J., Camilleri M., Holtmann G., Hu P., Malagelada J.-R., Stanghellini V. Functional gastroduodenal disorders. *Gastroenterology*. 2006;130(5):1466–79. DOI: 10.1053/j.gastro.2005.11.059
 78. Clouse R.E., Richter J.E., Heading R.C., Janssens J., Wilson J.A. Functional esophageal disorders. *Gut*. 1999;45(2):1131–6.
 79. Malcolm A., Thumshirn M.B., Camilleri M., Williams D.E. Rumination syndrome. *Mayo Clin Proc*. 1997;72(7):646–52. DOI: 10.1016/S0025-6196(11)63571-4
 80. Rommel N., Tack J., Arts J., Caenepeel P., Bisschops R., Sifrim D. Rumination or belching-regurgitation? Differential diagnosis using oesophageal impedance-manometry. *Neurogastroenterol Motil*. 2010;22(4):e97–104. DOI: 10.1111/j.1365-2982.2009.01431.x
 81. Kessing B.F., Bredenoord A.J., Smout A.J. Objective manometric criteria for the rumination syndrome. *Am J Gastroenterol. Dig Liver Dis*. 2013;109(1):52–9. DOI: 10.1038/ajg.2013.428
 82. Simrén M., Silny J., Holloway R., Tack J., Janssens J., Sifrim D. Relevance of ineffective oesophageal motility during oesophageal acid clearance. *Gut*. 2003;52(6):784–90. DOI: 10.1136/gut.52.6.784
 83. Imam H., Shay S., Ali A., Baker M. Bolus transit patterns in healthy subjects: a study using simultaneous impedance monitoring, videoesophagram, and esophageal manometry. *Am J Physiol Gastrointest Liver Physiol*. 2005;288(5):G1000–6. DOI: 10.1152/ajpgi.00372.2004
 84. Lin Z., Yim B., Gawron A., Imam H., Kahrilas P., Pandolfino J. The four phases of esophageal bolus transit defined by high-resolution impedance manometry and fluoroscopy. *Am J Physiol Gastrointest Liver Physiol*. 2014;307(4):G437–44. DOI: 10.1152/ajpgi.00148.2014
 85. Mainie I., Tutuian R., Patel A., Castell D. Regional esophageal dysfunction in scleroderma and achalasia using multichannel intraluminal impedance and manometry. 2008;53(1):210–6. DOI: 10.1007/s10620-007-9845-x
 86. Tutuian R., Castell D. Combined multichannel intraluminal impedance and manometry clarifies esophageal function abnormalities: study in 350 patients. *Am J Gastroenterol*. 2004;99(6):1011–19. DOI: 10.1111/j.1572-0241.2004.30035.x
 87. Tutuian R., Mainie I., Agrawal A., Gideon M., Katz P., Castell D. Symptom and function heterogeneity among patients with distal esophageal spasm: studies using combined impedance-manometry. *Am J Gastroenterol*. 2006;101(3):464–69. DOI: 10.1111/j.1572-0241.2006.00408.x
 88. Tutuian R., Castell D. Clarification of the esophageal function defect in patients with manometric ineffective esophageal motility: studies using combined impedance-manometry. *Clin Gastroenterol Hepatol*. 2004;2(3):230–6. DOI: 10.1016/s1542-3565(04)00010-2

Сведения об авторах

Ивашкин Владимир Трофимович — академик РАН, профессор, доктор медицинских наук, заведующий кафедрой пропедевтики внутренних болезней, гастроэнтерологии и гепатологии Института клинической медицины им. Н.В. Склифосовского, директор клиники пропедевтики внутренних болезней, гастроэнтерологии и гепатологии им. В.Х. Василенко ФГАОУ ВО «Первый Московский государственный медицинский университет им. И.М. Сеченова» (Сеченовский университет).

Контактная информация: kont07@yandex.ru;
119435, Москва, ул. Погодинская, д. 1, стр. 1.
ORCID: <https://orcid.org/0000-0002-6815-6015>

Маев Игорь Вениаминович — академик РАН, профессор, доктор медицинских наук, заведующий кафедрой пропедевтики внутренних болезней и гастроэнтерологии ФГБОУ ВО «Московский государственный медико-стоматологический университет им. А.И. Евдокимова».

Контактная информация: 127473, г. Москва, ул. Дегагская, д. 20, стр. 1.
ORCID: <https://orcid.org/0000-0001-6114-564X>

Трухманов Александр Сергеевич — доктор медицинских наук, профессор кафедры пропедевтики внутренних болезней, гастроэнтерологии и гепатологии Института клинической медицины им. Н.В. Склифосовского ФГАОУ ВО «Первый Московский государственный медицинский университет им. И.М. Сеченова» (Сеченовский университет).

Контактная информация: troukh@mail.ru;
119435, г. Москва, ул. Погодинская, д. 1, стр. 1.
ORCID: <https://orcid.org/0000-0003-3362-2968>

Сторонова Ольга Андреевна* — кандидат медицинских наук, врач отделения функциональной диагностики Клиники пропедевтики внутренних болезней, гастроэнтерологии и гепатологии им. В.Х. Василенко ФГАОУ ВО «Первый Московский государственный медицинский университет им. И.М. Сеченова» (Сеченовский университет).

Контактная информация: storonova@yandex.ru;
119435, г. Москва, ул. Погодинская, д. 1, стр. 1.
ORCID: <https://orcid.org/0000-0002-0960-1166>

Абдулхаков Сайяр Рустамович — кандидат медицинских наук, доцент, заведующий кафедрой фундаментальных основ клинической медицины, с.н.с. НИЛ OpenLab «Генные и клеточные технологии» Научно-клинического центра прецизионной и регенеративной медицины Института фундаментальной медицины и биологии Казанского (Приволжского) федерального университета.

Контактная информация: sayarabdul@yandex.ru;
420008, г. Казань, ул. Кремлевская, д. 18.
ORCID: <https://orcid.org/0000-0001-9542-3580>

Андреев Дмитрий Николаевич — кандидат медицинских наук, доцент кафедры пропедевтики внутренних болезней и гастроэнтерологии ФГБОУ ВО «Московский государственный медико-стоматологический университет им. А.И. Евдокимова».

Контактная информация: dna-mit8@mail.ru;
127473, г. Москва, ул. Дегагская, д. 20, стр. 1.
ORCID: <https://orcid.org/0000-0002-4007-7112>

Information about the authors

Vladimir T. Ivashkin — Member of the Russian Academy of Sciences, Prof., Dr. Sci. (Med.), Head of the Department of Internal Diseases Propaedeutics, Gastroenterology and Hepatology, Sklifosovsky Institute of Clinical Medicine; Director, Vasilenko Clinic of Internal Diseases Propaedeutics, Gastroenterology and Hepatology, Sechenov First Moscow State Medical University (Sechenov University).

Contact information: kont07@yandex.ru;
119435, Moscow, Pogodinskaya str., 1, bld. 1.
ORCID: <https://orcid.org/0000-0002-6815-6015>

Igor V. Maev — Member of the Russian Academy of Sciences, Prof., Dr. Sci. (Med.), Head of the Department of Internal Medicine Propaedeutics and Gastroenterology, Moscow State University of Medicine and Dentistry.

Contact information: 127473, Moscow, Delegatskaya str., 20, bld. 1
ORCID: <https://orcid.org/0000-0001-6114-564X>

Alexander S. Truchmanov — Dr. Sci. (Med.), Prof., Department of Internal Diseases Propaedeutics, Gastroenterology and Hepatology, Sklifosovsky Institute of Clinical Medicine, Sechenov First Moscow State Medical University (Sechenov University).

Contact information: troukh@mail.ru;
119435, Moscow, Pogodinskaya str., 1, bld. 1.
ORCID: <https://orcid.org/0000-0003-3362-2968>

Olga A. Storonova* — Cand. Sci. (Med.), Physician, Department of Functional Diagnostics, Vasilenko Clinic of Internal Diseases Propaedeutics, Gastroenterology and Hepatology, Sechenov First Moscow State Medical University (Sechenov University).

Contact information: storonova@yandex.ru;
119435, Moscow, Pogodinskaya str., 1, bld. 1.
ORCID: <https://orcid.org/0000-0002-0960-1166>

Sayyar R. Abdulkhakov — Cand. Sci. (Med.), Assoc. Prof., Head of the Department of Fundamentals of Clinical Medicine; Senior Researcher, Gene and Cell Technologies OpenLab, Center for Precision and Regenerative Medicine, Institute of Fundamental Medicine and Biology, Kazan Federal University.

Contact information: sayarabdul@yandex.ru;
420008, Kazan, Kremlevskaya str., 18.
ORCID: <https://orcid.org/0000-0001-9542-3580>

Dmitry N. Andreev — Cand. Sci. (Med.), Assoc. Prof., Department of Internal Diseases Propaedeutics and Gastroenterology, Moscow State University of Medicine and Dentistry.

Contact information: dna-mit8@mail.ru;
127473, Moscow, Delegatskaya str., 20, bld. 1.
ORCID: <https://orcid.org/0000-0002-4007-7112>

Бордин Дмитрий Станиславович — доктор медицинских наук, заведующий отделом патологии поджелудочной железы, желчных путей и верхних отделов пищеварительного тракта ГБУЗ «Московский клинический научно-практический центр имени А.С. Логинова», профессор кафедры пропедевтики внутренних болезней и гастроэнтерологии ФГБОУ ВО «Московский государственный медико-стоматологический университет им. А.И. Евдокимова», профессор кафедры поликлинической терапии и семейной медицины ФГБОУ ВО «Тверской государственный медицинский университет».

Контактная информация: d.bordin@mknc.ru;
111123, г. Москва, шоссе Энтузиастов, д. 86, стр. 6.
ORCID: <https://orcid.org/0000-0003-2815-3992>

Валитова Элен Робертовна — кандидат медицинских наук, заведующая лабораторией функциональной диагностики заболеваний пищевода и желудка ГБУЗ «Московский Клинический Научно-практический Центр имени А.С. Логинова». Контактная информация: valytova@yandex.ru; 111123, г. Москва, шоссе Энтузиастов, д. 86, стр. 6. ORCID <https://orcid.org/0000-0003-3397-9748>

Кляритская Ирина Львовна — доктор медицинских наук, профессор, заведующая кафедрой терапии, гастроэнтерологии, кардиологии и ОВП (семейной медицины) Медицинской академии им. С.И. Георгиевского ФГАОУ ВО «Крымский федеральный университет им. В.И. Вернадского». Контактная информация: klira3@yandex.ru; 295017, Республика Крым, г. Симферополь, бульвар Ленина, д. 5/7. ORCID: <https://orcid.org/0000-0001-9840-7885>

Кривой Валерий Валентинович — доцент кафедры терапии и общей врачебной практики (семейной медицины) Медицинской академии им. С.И. Георгиевского ФГАОУ ВО «Крымский федеральный университет им. В.И. Вернадского». Контактная информация: valeriy-kryvy@mail.ru; 295017, Республика Крым, г. Симферополь, бульвар Ленина, д. 5/7. ORCID: <https://orcid.org/0000-0003-2391-4043>

Кучерявый Юрий Александрович — кандидат медицинских наук, доцент кафедры пропедевтики внутренних болезней и гастроэнтерологии ФГБОУ ВО «Московский государственный медико-стоматологический университет им. А.И. Евдокимова». Контактная информация: proped@mail.ru; 127473, г. Москва, ул. Делегатская, д. 20, стр. 1. ORCID: <https://orcid.org/0000-0001-7760-2091>

Лापина Татьяна Львовна — кандидат медицинских наук, доцент кафедры пропедевтики внутренних болезней, гастроэнтерологии и гепатологии Института клинической медицины им. Н.В. Склифосовского ФГАОУ ВО «Первый Московский государственный медицинский университет им. И.М. Сеченова» (Сеченовский университет). Контактная информация: tatlapina@gmail.com; 119435, г. Москва, ул. Погодинская, д. 1, стр. 1. ORCID: <https://orcid.org/0000-0003-4456-8725>

Морозов Сергей Владимирович — кандидат медицинских наук, ведущий научный сотрудник отделения гастроэнтерологии и гепатологии ФГБУН «ФИЦ питания и биотехнологии». Контактная информация: morosoffsv@mail.ru; 115446, Москва, Каширское шоссе, д. 21. ORCID: <https://orcid.org/0000-0001-6816-3058>

Dmitry S. Bordin — Dr. Sci. (Med.), Head of the Department of Pancreatic, Bile and Upper Gastrointestinal Pathology, Loginov Moscow Clinical Scientific Center; Prof., Department of Internal Medicine Propaedeutics and Gastroenterology, Moscow State University of Medicine and Dentistry; Prof., Department of Polyclinic Therapy and Family Medicine, Tver State Medical University.

Contact information: d.bordin@mknc.ru;
111123, Moscow, Entuziastov highway, 86, bld. 6.
ORCID: <https://orcid.org/0000-0003-2815-3992>

Elena R. Valitova — Cand. Sci. (Med.), Head of the Esophageal and Stomach Functional Diagnostics Laboratory, Loginov Moscow Clinical Scientific Center.

Contact information: valytova@yandex.ru;
111123, Moscow, Entuziastov highway, 86., bld. 6.
ORCID <https://orcid.org/0000-0003-3397-9748>

Irina L. Klyaritskaya — Dr. Sci. (Med.), Prof., Head of the Department of Therapy, Gastroenterology, Cardiology and General Practice (Family Medicine), Medical Academy named after S.I. Georgievsky, Vernadsky Crimean Federal University.

Contact information: klira3@yandex.ru;
295017, Republic of Crimea, Simferopol, Lenina blvd, 5/7.
ORCID: <https://orcid.org/0000-0001-9840-7885>

Valery V. Krivoy — Assoc. Prof., Department of Therapy and General Practice (Family Medicine), Medical Academy named after S.I. Georgievsky, Vernadsky Crimean Federal University.

Contact information: valeriy-kryvy@mail.ru;
295017, Republic of Crimea, Simferopol, Lenina blvd, 5/7.
ORCID: <https://orcid.org/0000-0003-2391-4043>

Yuri A. Kucheryavyi — Cand. Sci. (Med.), Assoc. Prof., Department of Internal Medicine Propaedeutics and Gastroenterology, Moscow State University of Medicine and Dentistry. Contact information: proped@mail.ru; 127473, Moscow, Delegatskaya str., 20, bld. 1. ORCID: <https://orcid.org/0000-0001-7760-2091>

Tatyana L. Lapina — Cand. Sci. (Med.), Assoc. Prof., Department of Internal Diseases Propaedeutics, Gastroenterology and Hepatology, Sklifosovsky Institute of Clinical Medicine, Sechenov First Moscow State Medical University (Sechenov University).

Contact information: tatlapina@gmail.com;
119435, Moscow, Pogodinskaya str., 1, bld. 1.
ORCID: <https://orcid.org/0000-0003-4456-8725>

Sergey V. Morozov — Cand. Sci. (Med.), Leading Researcher, Department of Gastroenterology and Hepatology, Federal Research Center for Nutrition, Biotechnology and Food Safety. Contact information: morosoffsv@mail.ru; 115446, Moscow, Kashirskoe highway, 21. ORCID: <https://orcid.org/0000-0001-6816-3058>

Саблин Олег Александрович — доктор медицинских наук, профессор, заведующий клиническим отделом терапии и профпатологии, ФГБУ «Всероссийский центр экстренной и радиационной медицины имени А.М. Никифорова».
ORCID: <https://orcid.org/0000-0002-2597-1220>

Семенikhина Екатерина Валериевна — кандидат медицинских наук, ассистент кафедры терапии, гастроэнтерологии, кардиологии и общей врачебной практики (семейная медицина) Медицинской академии им. С.И. Георгиевского ФГАОУ ВО «Крымский федеральный университет им. В.И. Вернадского».
Контактная информация: semenikhina_ekaterina@mail.ru;
295017, Республика Крым, г. Симферополь, бульвар Ленина, д. 5/7.
ORCID: <https://orcid.org/0000-0002-4390-8321>

Успенский Юрий Павлович — доктор медицинских наук, профессор, заведующий кафедрой факультетской терапии имени профессора В.А. Вальдмана ФГБОУ ВО «Санкт-Петербургский государственный педиатрический медицинский университет», профессор кафедры внутренних болезней стоматологического факультета ФГБОУ ВО «Первый Санкт-Петербургский государственный медицинский университет имени академика И.П. Павлова».
Контактная информация: uspenskiy65@mail.ru;
194100, Санкт-Петербург, ул. Литовская, д. 2.
ORCID: <https://orcid.org/0000-0001-6434-1267>

Шептулин Аркадий Александрович — доктор медицинских наук, профессор кафедры пропедевтики внутренних болезней, гастроэнтерологии и гепатологии Института клинической медицины им. Н.В. Склифосовского ФГАОУ ВО «Первый Московский государственный медицинский университет им. И.М. Сеченова» (Сеченовский университет).
Контактная информация: arkalshep@gmail.com;
119435, г. Москва, ул. Погодинская, д. 1, корп. 1.
ORCID: <https://orcid.org/0000-0002-1395-9566>

Oleg A. Sablin — Dr. Sci. (Med.), Prof., Head of the Clinical Department of Therapy and Occupational Pathology, Nikiforov All-Russian Center for Emergency and Radiation Medicine.
ORCID: <https://orcid.org/0000-0002-2597-1220>

Ekaterina V. Semenikhina — Cand. Sci. (Med.), Research Assistant, Department of Therapy, Gastroenterology, Cardiology and General Practice (Family Medicine), Medical Academy named after S.I. Georgievsky, Vernadsky Crimean Federal University.
Contact information: semenikhina_ekaterina@mail.ru;
295017, Republic of Crimea, Simferopol, Lenina blvd, 5/7.
ORCID: <https://orcid.org/0000-0002-4390-8321>

Yuri P. Uspenskiy — Dr. Sci. (Med.), Prof., Head of the Department of Faculty Therapy named after V.A. Valdman, Saint-Petersburg State Pediatric Medical University; Prof., Department of Internal Diseases, Faculty of Dentistry, Pavlov First Saint-Petersburg State Medical University
Contact information: uspenskiy65@mail.ru;
194100, St. Petersburg, Litovskaya str., 2.
ORCID: <https://orcid.org/0000-0001-6434-1267>

Arkadiy A. Sheptulin — Dr. Sci. (Med.), Prof., Department of Internal Diseases Propaedeutics, Gastroenterology and Hepatology, Sklifosovsky Institute of Clinical Medicine, Sechenov First Moscow State Medical University (Sechenov University).
Contact information: arkalshep@gmail.com;
119435, Moscow, Pogodinskaya str., 1, housing 1.
ORCID: <https://orcid.org/0000-0002-1395-9566>

Поступила: 12.05.2020 Принята: 01.06.2020 Опубликована: 30.06.2020
Submitted: 12.05.2020 Accepted: 01.06.2020 Published: 30.06.2020

* Автор, ответственный за переписку / Corresponding author