



**МИНИСТЕРСТВО  
ЗДРАВООХРАНЕНИЯ  
РОССИЙСКОЙ ФЕДЕРАЦИИ**

Клинические рекомендации

# **Мочекаменная болезнь**

МКБ 10:N20

Год утверждения (частота пересмотра):**2020**

ID:KP7/1

URL

Профессиональные ассоциации

- **Российское общество урологов**

Одобрено Научно-практическим Советом Минздрава РФ



# **Оглавление**

- **Ключевые слова**
- **Список сокращений**
- **Термины и определения**
- **1. Краткая информация**
- **2. Диагностика**
- **3. Лечение**
- **4. Реабилитация**
- **5. Профилактика**
- **6. Дополнительная информация, влияющая на течение и исход заболевания**
- **Критерии оценки качества медицинской помощи**
- **Список литературы**
- **Приложение А1. Состав рабочей группы**
- **Приложение А2. Методология разработки клинических рекомендаций**
- **Приложение А3. Связанные документы**
- **Приложение Б. Алгоритмы ведения пациента**
- **Приложение В. Информация для пациентов**
- **Приложение Г.**

# **Ключевые слова**

# Список сокращений

АЧТВ – активированное частичное тромбопластиновое время

ВМП – верхние мочевые пути

ВУ – внутривенная урография

Гибкая УРС – гибкая уретерореноскопия

ДИ – доверительный интервал

ДЛТ – дистанционная ударно-волновая литотрипсия

ИМП – инфекция мочевых путей

КТ - компьютерная томография

ЛМС – лоханочно-мочеточниковый сегмент

мг – миллиграмм

МЛТ – медикаментозная литокинетическая терапия

Мкмоль -- микромоль

мм – миллиметр

Ммоль – миллимоль

МиниПНЛ – мини перкутанная нефролитотомия

МНО – международное нормализованное отношение

МКБ – мочекаменная болезнь

МКБ-10 – Международная классификация болезней 10-го пересмотра

МП – мочевой пузырь

МРТ – магнитно-резонансная томография

НПВС – нестероидные противовоспалительные средства

ПНЛ – перкутанная нефролитотомия

РКИ – рандомизированное клиническое исследование

см – сантиметр

СКТ – спиральная компьютерная томография

СОЭ – скорость оседания эритроцитов

УЗИ – ультразвуковое исследование

УРС – уретерореноскопия с контактной литотрипсией и литоэкстракцией

ЧПНС – чрескожная пункционная нефростомия

AUA – American Urological Association (Американская ассоциация урологов)

EAU – European Association of Urology (Европейская ассоциация урологов)

HU – единица Хаунсфильда

mSv – миллизиверт

# Термины и определения

1. **Дистанционная ударно-волновая литотрипсия (ДЛТ)** (Дистанционная уретеролитотрипсия, дистанционная нефролитотрипсия) - метод ударноволновой дезинтеграции камней;
2. **Уретерореноскопия с контактной литотрипсией и литоэкстракцией (УРС)** (Трансуретральная эндоскопическая уретеролитотрипсия, Трансуретральная уретеролитоэкстракция) – метод контактной эндоскопической дезинтеграции и удаления камней мочеточника;
3. **Перкутанная нефролитотомия (ПНЛ)** (Перкутанная нефролитотрипсия с литоэкстракцией (нефролитолапаксия)) – метод чрескожной контактной эндоскопической дезинтеграции камней почки и их удаление;
4. **Антеградная перкутанная уретеролитотрипсия** – метод чрескожной контактной эндоскопической дезинтеграции камней мочеточника и их удаление;
5. **Гибкая уретерореноскопия** (Трансуретральная фибропиелокаликолитотрипсия) – метод контактной эндоскопической дезинтеграции камней почки через естественные мочевые пути;
6. **Чрескожная пункционная нефростомия** – метод чрескожного дренирования почки;
7. **Стентирование мочеточника** - (Установка стента в мочевыводящие пути) - метод внутреннего дренирования верхних мочевых путей.

# **1. Краткая информация**

## **1.1 Определение заболевания или состояния (группы заболеваний или состояний)**

Мочекаменная болезнь (МКБ) — это хроническое системное заболевание, являющееся следствием метаболических нарушений и/или влияния факторов внешней среды и проявляющееся образованием камней в верхних мочевых путях.

## **1.2 Этиология и патогенез заболевания или состояния (группы заболеваний или состояний)**

В настоящий момент принято выделять формальный и каузальный механизмы камнеобразования [1]. Формальный механизм подразумевает насыщение мочи камнеобразующими соединениями, кристаллизацию (гетерогенную или гомогенную в зависимости от ионного состава мочи) и агрегацию кристаллов. Согласно литературным данным [2] выделяют 4 основных механизма агрегации кристаллов: 1) рост конкрементов над «белыми» интерстициальными гидроксипатитными бляшками или бляшками Рэндалла [3]; 2) образование конкрементов над «заглушками» (пробками) протоков Беллини (ПБ) [4]; 3) образование микролитов в собирательных канальцах внутреннего мозгового вещества почки [3]; 4) образование конкрементов в «свободном» растворе в чашечно-лоханочной системе [5]. Каузальный генез, в свою очередь, есть ничто иное, как влияние экзо и эндогенных факторов [6]. К таковым относятся: а) климатические и географические влияния; б) социально-бытовые условия; в) профессиональные вредности; г) генетические заболевания (ферменто- и тубулопатии) человека [7].

## **1.3 Эпидемиология заболевания или состояния (группы заболеваний или состояний)**



Заболеваемость уролитиазом колеблется от 1 до 20% [8], выше среди мужчин, чем среди женщин (соотношение около 3:1) и наиболее часто проявляется в возрасте 40–50 лет. Однако в последние десятилетия это соотношение имеет обратную тенденцию, так, по данным Stamatelou и соавт., на основании регистра NHANES (National Health and Nutrition Examination Survey), эта пропорция составила 1,75 к 1 [9]. Рецидивирование мочекаменной болезни отмечается в 30% - 50% в течение 5-10 лет после первого эпизода [10]. В 2005 году в Российской Федерации было зарегистрировано 646532 случая МКБ среди взрослого населения. В 2016 году заболеваемость уролитиаза составила 866742 случаев. Прирост заболеваемости МКБ в РФ за исследуемый период составил 34,1%. Анализ распространенности МКБ на 100000 населения РФ показал, что в 2005 году число случаев уролитиаза была равна 567,6, в 2016 году – 737,5. Зарегистрирован ежегодный равномерный прирост пациентов с диагнозом МКБ, который составил 29,9%. На основании данных пациентов с мочекаменной болезнью, содержащихся в реестре «Rochester Epidemiology Project», с 1984 по 2003 г., которые включали данные СКТ почек 2 239 пациентов, была разработана номограмма для расчета риска рецидива, именуемая «ROKS» номограммой [11]. Согласно этой номограмме симптомный рецидив после первого эпизода камнеобразования встречается со следующей частотой: 11% в 2 года, 20% в 5 лет, 31% в 10 лет, и 39% в 15 лет. В настоящее время в России данная номограмма доступна в бесплатном приложении для смартфонов «StoneMD Мочекаменная болезнь» [12].

#### **1.4 Особенности кодирования заболевания или состояния (группы заболеваний или состояний) по Международной статистической классификации болезней и проблем, связанных со здоровьем**

Мочекаменная болезнь (N20):

N20 — Камни почки и мочеточника

N20.0 — Камни почки

N20.1 — Камни мочеточника

N20.2 — Камни почек с камнями мочеточника

## **1.5 Классификация заболевания или состояния (группы заболеваний или состояний)**

Стратификация мочекаменной болезни может осуществляться по этиологии, составу, локализации, размеру и рентгенконтрастности камней. Также важно понимание и оценка рисков повторного камнеобразования [13, 14, 15, 16].

### **Стратификация МКБ по этиологии (причины) камнеобразования (Приложение Г1):**

- Метаболические;
- Инфекционные;
- Генетически обусловленные;
- Вызванные приемом лекарственных препаратов;
- Идиопатические.

### **Стратификация МКБ по химическому составу камня (Приложение Г2).**

### **Стратификация МКБ по локализации камней [17, 18]:**

- Камни верхней группы чашечек
- Камни средней группы чашечек
- Камни нижней группы чашечек
- Камни лоханки почки
- Камни верхней /средней / нижней трети мочеточника
- Камни мочевого пузыря (в настоящем разделе не рассматриваются)

В Российской и Европейской ассоциациях урологов камни мочеточников подразделяют на три зоны, в соответствии с анатомической классификацией сегментарного строения мочеточников, где средняя треть проецируется на крестец, тогда как в Американской ассоциации урологов принято подразделение на 2 зоны, где мочеточник делится на абдоминальную и тазовую части, а границей раздела являются подвздошные сосуды [19].

### **Стратификация МКБ по размерам камней в почке [20]:**

- Крупные камни – более 2 см в максимальном диаметре

- Средние камни – от 1 до 2 см в максимальном диаметре
- Мелкие камни – менее 1 см в максимальном диаметре

### **Стратификация МКБ по рентгеноконтрастности камней (Приложение Г3):**

- Рентгеноконтрастные;
- Слабо рентгеноконтрастные;
- Рентген неконтрастные

### **Стратификация МКБ по группе риска рецидива (Приложение Г4):**

- Пациенты низкой группы риска – без факторов высокого риска
- Пациенты высокой группы риска при наличии мочекаменной болезни и любого из нижеперечисленных факторов риска [21, 22, 23, 24, 25, 26, 27, 28, 29, 30, 31, 32]:

## **1.6 Клиническая картина заболевания или состояния (группы заболеваний или состояний)**

Клиническая картина при МКБ зависит от степени и уровня обструкции мочевых путей камнем, а также наличия или отсутствия воспаления мочевыводящих путей и почки. При камнях почек и мочеточника, не вызывающих обструкцию ВМП, болезнь может протекать бессимптомно [33]. Основным клиническим проявлением МКБ вне синдрома почечной колики являются: боль в поясничной области на стороне локализации камня, микро- и макрогематурия, периодическая лихорадка с ознобом, а также учащенное мочеиспускание при локализации камня в нижней трети мочеточника [34, 35].

## 2. Диагностика

### 2.1 Жалобы и анамнез

*Жалобы при МКБ зависят от локализации конкремента. Основными жалобами при камнях почек являются умеренные боли в поясничной области и гематурия [34, 35]. Также возможно бессимптомное течение [33]. При камнях мочеточников к вышеуказанным жалобам возможно добавление учащенных позывов к мочеиспусканию, тошнота, рвота и иногда лихорадка, однако возможно и бессимптомное течение [34, 35]. Диагноз устанавливается на основании сбора анамнеза, жалоб пациента, данных лабораторных и инструментальных исследований. Наиболее надежным критерием установки диагноза является визуализация конкрементов при помощи спиральной компьютерной томографии с контрастированием.*

- Рекомендуется с целью первичной диагностики при сборе анамнеза у пациентов с подозрением на МКБ детализировать наличие: семейного анамнеза МКБ; сопутствующих заболеваний и приема лекарственных препаратов, способствующих развитию мочекаменной болезни; ранее выполнявшихся операций, как на органах мочевой системы, так и желудочно-кишечном тракте, включая бариатрические операции; воспалительных заболеваний мочевой системы, желудочно-кишечного тракта и эпизоды камневыделения в анамнезе [36, 37, 38, 39].

**Уровень убедительности рекомендаций С (уровень достоверности доказательств – 4)**

**Комментарии:** *лекарственные препараты, кристаллизующиеся в моче – Аллопуринол\*\*, Амоксициллин\*\*, Цефтриаксон\*\*, Фторхинолоны, Эфедрин, Индинавир, Сульфаниламиды, Триамтерен (в составе препарата Гидрохлортиазид+Триамтерен), Зонисамид. Лекарственные препараты, создающие условия для камнеобразования – Ацетазоламид\*\*, Аллопуринол\*\*, Аскорбиновая кислота\*\*, Препараты кальция, Фуросемид\*\*, Слабительные, Эргокальциферол, Топирамат\*\*.*

## 2.2 Физикальное обследование

- Рекомендуется в рамках физикального обследования выполнять пациентам с МКБ пальпацию поясничной области и живота с целью выявления локализации боли и дифференциального диагноза с заболеваниями органов брюшной полости [34, 40][1].

**Уровень убедительности рекомендаций С (уровень достоверности доказательств – 5)**

**Комментарии:** физикальное обследование может выявить болезненность поясничной области, характерную для заболеваний почек, а также помогает провести дифференциальную диагностику с другими заболеваниями брюшной полости [34, 35].

## 2.3 Лабораторные диагностические исследования

- Рекомендуется выполнение общего (клинического) анализа крови (уровень лейкоцитов, лейкоцитарная формула, СОЭ) пациентам с МКБ с целью определения наличия и выраженности воспалительной реакции [6, 35]1.

**Уровень убедительности рекомендаций С (уровень достоверности доказательств – 5)**

**Комментарии:** результаты вышеуказанных анализов позволяют судить о признаках воспаления (лейкоцитоз, сдвиг лейкоцитарной формулы влево, увеличение СОЭ) [34].

- Рекомендуется выполнение общего (клинического) анализа мочи всем пациентам с МКБ с целью выявления косвенных признаков инфекции мочевых путей (лейкоцитурии и бактериурии) и гематурии [34, 35]1.

**Уровень убедительности рекомендаций С (уровень достоверности доказательств – 5)**

- Рекомендуется выполнение анализа крови биохимического общетерапевтического (креатинин, мочевая кислота, ионизированный кальций и калий) пациентам с МКБ с целью уточнения почечной функции и выявления факторов камнеобразования [34]1.

Уровень убедительности рекомендаций С (уровень достоверности доказательств – 5)

**Комментарии:** определение уровня креатинина, мочевой кислоты, ионизированного кальция и калия в крови позволяет судить о признаках, почечной недостаточности, степени электролитных расстройств, а также способствует выявлению факторов камнеобразования [34].

- Рекомендуется проводить анализ минерального состава мочевых камней при помощи достоверного метода (дифракции рентгеновских лучей или инфракрасной спектроскопии) всем пациентам с МКБ при первичной диагностике в случае самостоятельного отхождения камня или после его активного удаления с целью определения дальнейшей тактики диагностики, лечения и выбора оптимального метода метафилактики [34].

Уровень убедительности рекомендаций С (уровень достоверности доказательств – 5)

**Комментарии:** повторный анализ камня необходим в следующих случаях:

- *рецидив конкремента, несмотря на проведенную лекарственную терапию;*
- *при раннем рецидиве после удаления всех конкрементов;*
- *при позднем рецидиве МКБ, так как химический состав камня может измениться.*
- Рекомендуется выполнять микробиологическое (культуральное) исследование мочи на бактериальные патогены с определением чувствительности к антибиотикам пациентам с МКБ для выявления бактериурии перед выполнением плановой операции с целью профилактики и выбора эффективного метода лечения интра- и послеоперационных инфекционных осложнений [41] (Связанные документы п. 1).

Уровень убедительности рекомендаций С (уровень достоверности доказательств – 5)

- Рекомендуется выполнять коагулограмму (ориентировочное исследование системы гемостаза) (активированное частичное тромбопластиновое время (АЧТВ), международное нормализованное отношение (МНО), фибриноген) пациентам с

МКБ при планировании оперативного вмешательства с целью определения рисков развития кровотечения и профилактики геморрагических осложнений [34] (Связанные документы п. 1).

Уровень убедительности рекомендаций С (уровень достоверности доказательств – 5)

## 2.4 Инструментальные диагностические исследования

- Рекомендуется выполнение спиральной компьютерной томографии брюшной полости и малого таза без контрастного усиления пациентам с камнями почек и мочеточника при планировании консервативного или оперативного лечения, с целью визуализации конкрементов мочевых путей, определения их локализации, размеров, плотности и количества [42, 43, 44, 45, 46, 47, 48, 49].

Уровень убедительности рекомендаций В (уровень достоверности доказательств – 1)

**Комментарии:** наиболее информативным и чувствительным методом при МКБ является нативная (без контрастного усиления) спиральная компьютерная томография (СКТ) - чувствительность метода составляет 96%, специфичность до 100%. Она дает возможность определить количество, размер, локализацию, структуру и плотность камня, тогда как знание последнего позволяет предсказать эффективность дистанционной литотрипсии. СКТ позволяет определить расстояние от кожи до камня и информацию об окружающей анатомии, что увеличивает эффективность активного удаления камней почки и снижает риск интраоперационных осложнений [16, 50, 51, 52]. Нативная СКТ может выявить ксантиновые и уратные камни, которые не видны при обзорной урографии, единственный тип камней, не определяющийся на СКТ, это индинавировые камни [53]. При диагностике конкрементов мочевыводящих путей бесконтрастная СКТ обладает более высокой чувствительностью и специфичностью по сравнению с внутривенной урографией (ВУ) и УЗИ [43, 44, 48, 54, 55, 56, 57, 58].

*Преимущество нативной СКТ заключается в быстрой выполнении исследования (не требуется определение уровня креатинина крови перед выполнением исследования), низком уровне облучения, возможности проведения исследования при почечной недостаточности. При этом важно понимать, что в некоторых случаях для уточнения диагноза, определения внутренней анатомии мочевых путей и определения функции почки необходимо выполнение контрастного усиления [59, 60].*

- Рекомендуется применять бесконтрастную СКТ почек и верхних мочевыводящих путей в низкодозном режиме при обследовании пациентов с МКБ и индексом массы тела <30 с целью снижения лучевой нагрузки [61, 62, 63, 64, 65, 66, 67, 68, 69].

Уровень убедительности рекомендаций В (уровень достоверности доказательств – 1)

- Рекомендуется выполнение КТ почек и верхних мочевыводящих путей с внутривенным болюсным контрастированием пациентам с камнями единственной почки, с камнями дивертикула чашечки почки, с камнями ранее оперированной почки, с камнями аномальной почки, с подозрением на наличие образования или сосудистой мальформации почки в случае, если данные состояния известны из анамнеза, либо при их первичном выявлении во время СКТ без контраста с целью оценки анатомических особенностей мочевыводящих путей и планирования тактики лечения [70, 71, 72, 73].

Уровень убедительности рекомендаций С (уровень достоверности доказательств – 5)

- Рекомендуется выполнение УЗИ почек и мочевыводящих путей и/или обзорной урографии (рентгенографию мочевыделительной системы) пациентам с МКБ в качестве метода диагностического контроля отхождения камня или выявления резидуальных конкрементов в послеоперационном периоде [48, 49, 74, 75, 76, 77, 78, 79].

Уровень убедительности рекомендаций В (уровень достоверности доказательств – 2)

## **2.5 Иные диагностические исследования**



Необходимость выполнения иных диагностических исследований определяется в конкретной клинической ситуации в соответствии с состоянием пациента

[1] Приказ Минздрава России от 12 ноября 2012 г. N 907н «Об утверждении порядка оказания медицинской помощи взрослому населению по профилю «урология»»

# 3. Лечение

## 3.1 Консервативное лечение

- Рекомендуется медикаментозная литокинетическая (камнеизгоняющая) терапия (МЛТ) лекарственными препаратами фармакологической группы селективных  $\alpha_1$ -адреноблокаторов (АТХ группа Альфа-адреноблокаторы) пациентам с камнями мочеточника размерами от 5 до 10 мм в поперечном размере и отсутствием показаний к оперативному лечению, с целью ускорения отхождения конкрементов [80].

Уровень убедительности рекомендаций А (уровень достоверности доказательств – 1)

- Рекомендуется прекращение МЛТ и активное удаление камня мочеточника при отсутствии положительной динамики миграции камня в течение 28 дней пациентам с МКБ [81, 82]

Уровень убедительности рекомендаций В (уровень достоверности доказательств – 2)

*Комментарии: медикаментозная литокинетическая терапия может применяться у информированных пациентов, когда активное удаление конкремента не показано. Данная терапия должна быть экстренно прекращена в случае развития осложнений (инфекция, некупируемая почечная колика, снижение функции почки) [34].*

*Вероятность отхождения конкремента из мочеточника обусловлена его размером и локализацией. #Тамсулозин\*\* – один из наиболее часто используемых для МЛТ селективных  $\alpha_1$ -адреноблокаторов (АТХ группа Альфа-адреноблокаторы) на территории РФ при условии отсутствия противопоказаний [84, 85, 86, 87, 88]. Однако результаты клинического исследования #тамсулозина\*\*, #тераозина и #доксазозина\*\* продемонстрировали их одинаковую эффективность при назначении в стандартной дозировке 0,4 мг 1 раз в день. Эффективность этой группы препаратов также подтверждается рядом исследований, продемонстрировавшими увеличение частоты отхождения конкрементов на фоне приема*

*#доказозина\*\* [89, 90], #тераозина [89, 91], #алфуозина\*\* [92, 93, 94, 95] и #силодозина [96, 97] в одинаковых дозировках (0,4 мг 1 раз в день). Однако, несмотря на множество работ, доказывающих эффективность медикаментозной камнеизгоняющей терапии, она остается предметом дискуссий из-за появления рандомизированных многоцентровых исследований, в которых преимущества такой терапии не были доказаны [98]. В последнем метаанализе Кокрейновского сообщества доказана эффективность селективных  $\alpha$ 1-адреноблокаторов (АТХ группа Альфа-адреноблокаторы), только если размер конкремента превышает 5 мм [80].*

- Рекомендуется проведение перорального хемолиза препаратами, содержащими цитрат калия или бикарбонат натрия из группы лекарственных препаратов для лечения нефроуролитиаза у пациентов с камнями, состоящими из мочевой кислоты с целью их растворения [99, 100].

Уровень убедительности рекомендаций С (уровень достоверности доказательств – 5)

**Комментарии:** *камни, состоящие из мочевой кислоты, (кроме уратов натрия или аммония), могут быть растворены с помощью перорального приема лекарственных препаратов. Косвенные данные о химическом составе камня можно получить, определив его плотность при выполнении СКТ (не более 550 НУ), по рентггеннегативности на обзорной урограмме или определение концентрации водородных ионов (рН-метрии) мочи. Растворение конкремента проводится путем ощелачивания мочи до 7.0-7.2 и осуществляется под контролем рН мочи с помощью тест-полосок через равные промежутки времени в течение дня [99].*

- Рекомендуется выполнение УЗИ почек и мочевыводящих путей и/или СКТ без контрастного усиления пациентам с уратным нефроуролитиазом для контроля растворения камней через 15-30 дней лечения [99].

Уровень убедительности рекомендаций С (уровень достоверности доказательств – 4)

- Рекомендуется активное удаление камней мочеточника пациентам, находящимся на пероральном хемолизе, уратных камней при отсутствии положительной динамики в виде уменьшения размера конкремента через 30 дней проведения терапии [101].

**Уровень убедительности рекомендаций С (уровень достоверности доказательств – 5)**

- Рекомендуется проведение хемолиза на фоне дренирования мочевых путей у пациентов с уратными камнями, вызывающими обструкцию ВМП, с целью профилактики инфекционных осложнений и почечной колики [102].

**Уровень убедительности рекомендаций В (уровень достоверности доказательств – 2)**

### **3.2 Хирургическое лечение при камнях мочеточника**

**Показания к оперативному вмешательству при камнях мочеточника [103, 104, 105]:**

- *низкая вероятность самостоятельного отхождения камней;*
- *рецидивирующий либо некупируемый болевой синдром;*
- *полная обструкция ВМП;*
- *единственная почка;*
- *билатеральная обструкция ВМП;*
- *ХБП;*
- *желание пациента.*

**Противопоказания к плановому оперативному вмешательству при камнях мочеточника:**

- *Наличие признаков острой мочевой инфекции (повышение температуры тела, лейкоцитоз или лейкопения, сдвиг лейкоцитарной формулы, пиурия).*
- Рекомендуется выполнение дренирования ВМП посредством установки мочеточникового стента или катетера, либо чрескожной пункционной нефростомии пациентам с МКБ и признаками острой мочевой инфекции на фоне обструкции мочеточника с целью предотвращения развития сепсиса и деструктивного пиелонефрита [106, 108, 109, 110].

**Уровень убедительности рекомендаций В (уровень достоверности доказательств – 2)**

**Комментарии:** *вышеописанные методы дренирования обладают сопоставимой эффективностью и безопасностью, с связи с чем, выбор того или иного метода должен осуществляться с учетом*

*технических возможностей выполнения и пожеланий пациента.*

- Рекомендуется у пациентов с МКБ и признаками острой мочевой инфекции на фоне обструкции мочеточника во время дренирования верхних мочевых путей выполнять забор и микробиологическое (культуральное) исследование лоханочной порции мочи на бактериальные патогены с целью последующей коррекции антибактериальной терапии мочевой инфекции с учетом чувствительности бактериальной флоры к антибиотикам для профилактики инфекционных осложнений [111, 112].

Уровень убедительности рекомендаций В (уровень достоверности доказательств – 3)

- Рекомендуется пациентам после дренирования ВМП терапия острой мочевой инфекции антибактериальными препаратами с последующей коррекцией терапии согласно результатам микробиологического (культурального) исследования мочи на бактериальные патогены [107, 113, 114, 115, 116, 117, 118, 119, 120].

Уровень убедительности рекомендаций В (уровень достоверности доказательств – 3)

- Рекомендуется дистанционная литотрипсия (ДЛТ) и/или УРС в качестве метода лечения первой линии пациентам с камнями мочеточника при наличии показаний и отсутствии противопоказаний [121, 122, 123, 124].

Уровень убедительности рекомендаций А (уровень достоверности доказательств – 1)

**Комментарии:** *следует информировать пациента о более высокой эффективности УРС по сравнению с ДЛТ в части полного избавления от камня в пределах одного сеанса, при удалении крупных (>10 мм) камней верхней трети мочеточника, при удалении камней у пациентов с ожирением [125, 126] и у пациентов с плотными камнями (>1000 НУ) [50, 127, 128, 129]. Также следует информировать пациентов, что ДЛТ является более безопасным методом с точки зрения развития осложнений, однако УРС является более безопасным методом у пациентов с нарушениями свертываемости крови [130, 131, 132, 133, 134, 135, 136, 137]. При окончательном выборе метода лечения необходимо учитывать мнение пациента.*

- Рекомендуется выполнение антеградной перкутанной уретеролитотрипсии или лапароскопической уретеролитотомии в качестве альтернативных методов ДЛТ и УРС пациентам с крупными/средними (>1 см) и/или вколоченными камнями верхней трети мочеточника при наличии показаний и отсутствии противопоказаний [138, 139, 140, 141, 142, 143, 144, 145, 146, 147, 148].

Уровень убедительности рекомендаций А (уровень достоверности доказательств – 1)

**Комментарии:** *выполнение антеградной (перкутанной) уретеролитотрипсии или лапароскопической уретеролитотомии рекомендуется пациентам с камнями мочеточника, у которых выполнение ДЛТ и УРС не увенчались успехом или при невозможности ретроградного доступа в мочеточник [149, 150, 141]. Открытую уретеролитотомию рекомендуется выполнять в исключительных случаях, когда выполнение ДЛТ, УРС, антеградной (перкутанной) уретеролитотрипсии или лапароскопической уретеролитотомии не представляется возможным [151].*

### **3.2.1 Дистанционная ударно-волновая литотрипсия при камнях мочеточника**

- Не рекомендуется (противопоказано) выполнение ДЛТ камней мочеточников беременным [152, 153, 154] и пациентам с активной мочевой инфекцией [155, 156, 157, 158, 159] ввиду высокой вероятности осложнений.

Уровень убедительности рекомендаций С (уровень достоверности доказательств – 5)

- Не рекомендуется выполнение ДЛТ камней мочеточников пациентам с нарушениями свертываемости крови, получающим дезагреганты и/или антикоагулянты [132, 133, 134, 135, 160, 161, 162, 163, 164, 165, 166, 167] и пациентам с аневризмами крупных артерий [168, 169, 170] ввиду высокой вероятности осложнений.

Уровень убедительности рекомендаций С (уровень достоверности доказательств – 4)

- Не рекомендуется рутинное стентирование мочеточника перед выполнением ДЛТ пациентам с МКБ ввиду отсутствия

убедительных данных об улучшении результатов лечения [171, 172, 173, 174].

Уровень убедительности рекомендаций А (уровень достоверности доказательств – 1)

*Комментарии: предстентирование не улучшает показатели избавления от камня, не снижает количество дополнительных медицинских манипуляций и может быть причиной осложнений, связанных с установкой стента и возникновения стентассоциированных симптомов.*

- Не рекомендуется проводить рутинную антибиотикопрофилактику пациентам с отрицательным результатом микробиологического (культурального) исследования мочи на бактериальные патогены перед выполнением ДЛТ в виду отсутствия убедительных данных о снижении частоты инфекционных осложнений [156, 175, 176, 177, 178].

Уровень убедительности рекомендаций А (уровень достоверности доказательств – 1)

*Комментарии: антибиотикопрофилактику следует проводить пациентам с положительным результатом посева мочи или с инфекционными камнями по результатам антибиотикограммы.*

- Рекомендуется выполнять ДЛТ с частотой 1-1,5 Гц, начиная с минимального уровня энергии, постепенно повышая, а также использовать гель контактный для ультразвуковой диагностики для обеспечения однородности акустической среды между генератором акустических волн и телом пациента с МКБ, с целью повышения эффективности дробления [179, 180, 181, 182, 183, 184, 185, 186, 187, 188].

Уровень убедительности рекомендаций А (уровень достоверности доказательств – 1)

*Комментарии: выполнение данных условий позволяет повысить эффективность фрагментации и снизить повреждающее воздействие акустических волн на ткани.*

### **3.2.2 Уретероскопия с контактной литотрипсией и литоэкстракцией при камнях мочеочника**

- Рекомендуется использовать для удаления камней мочеочника у пациентов с МКБ жесткие уретероскопы

размером менее 8 Fr, ввиду высокого профиля безопасности их использования [103, 189].

Уровень убедительности рекомендаций С (уровень достоверности доказательств – 4)

**Комментарии:** для удаления камней мочеточника в особых случаях допустимо использование гибких многоразовых или одноразовых уретерореноскопов.

- Рекомендуется однократный прием антибактериального препарата перед выполнением УРС пациентам с МКБ с целью снижения частоты инфекционных осложнений [190, 191, 192, 193].

Уровень убедительности рекомендаций В (уровень достоверности доказательств – 2)

**Комментарии:** несмотря на появление данных метаанализов, свидетельствующих о том, что антибактериальная профилактика перед выполнением УРС не снижает частоту острой мочевой инфекции у пациентов со стерильным посевом мочи, рабочая группа считает доказательства, приведенные в релевантных публикациях недостаточными и настаивает на однократном введении антибактериального препарата перед операцией в соответствии с фармакокинетикой, с целью снижения риска развития инфекционных осложнений. При выборе антибактериального препарата необходимо учитывать результаты микробиологического мониторинга возбудителей нозокомиальной инфекции и ее антибиотикорезистентности на период госпитализации.

- Рекомендуется использование страховой струны-проводника во время выполнения УРС пациентам с МКБ в целях обеспечения безопасности и контроля интраоперационных осложнений [194, 195, 196, 197, 198].

Уровень убедительности рекомендаций С (уровень достоверности доказательств – 4)

- Рекомендуется поддерживать низкое внутрилоханочное (<30 см Н<sub>2</sub>О) давление во время выполнения УРС пациентам с МКБ с целью обеспечения безопасности и профилактики инфекционных осложнений [199, 200].



Уровень убедительности рекомендаций А (уровень достоверности доказательств – 2)

**Комментарии:** *превышение внутрилоханочного давления >30 см H<sub>2</sub>O может стать причиной развития инфекционных осложнений.*

- Рекомендуется использование антиретропульсивных приспособлений при выполнении УРС пациентам с камнями верхней трети мочеточника, которым планируется выполнение УРС, с целью предотвращения ретроградной миграции конкремента [201].

Уровень убедительности рекомендаций С (уровень достоверности доказательств – 5)

**Комментарии:** *использование антиретропульсивных приспособлений особенно оправданно при выполнении контактной литотрипсии камней, локализованных в верхней трети мочеточника.*

- Рекомендуется у пациентов с камнями мочеточника для дезинтеграции конкрементов использовать гольмиевые, тулиевые и тулиевые волоконные лазерные урологические аппараты либо пневматические литотрипторы [202, 203, 204, 205, 206, 207, 208, 209, 210].

Уровень убедительности рекомендаций С (уровень достоверности доказательств – 2)

**Комментарии:** *все указанные методы обладают сопоставимой эффективностью и безопасностью.*

- Не рекомендуется выполнять рутинное предстентирование мочеточника перед выполнением УРС пациентам с камнями мочеточника в виду отсутствия убедительных данных об улучшении результатов лечения [211, 212, 213, 214].

Уровень убедительности рекомендаций А (уровень достоверности доказательств – 2)

**Комментарии:** *при возникновении технических сложностей в ходе уретероскопии и контактной литотрипсии рекомендуется закончить операцию установкой мочеточникового катетера-стента с выполнением повторной попытки удаления камня через 5-14 дней.*

- Не рекомендуется рутинно устанавливать мочеточниковый катетер-стент после неосложненной УРС пациентам с МКБ ввиду отсутствия убедительных данных об улучшении результатов лечения [171, 215, 216, 217, 218, 219].

Уровень убедительности рекомендаций А (уровень достоверности доказательств – 1)

Комментарии: установка мочеточникового стента после УРС показана:

- пациентам с единственной почкой;
- пациентам, перенесшим реконструктивные операции на мочеточнике;
- при удалении крупных вколоченных камней;
- при интраоперационном повреждении мочеточника;
- при технических сложностях в процессе уретероскопии;
- при наличии аномалий мочеточника;
- при наличии стриктуры или девиации мочеточника;
- при отсутствии уверенности в полном удалении камня.

### **3.3 Хирургическое лечение при камнях почек**

**Показания к оперативному вмешательству при камнях почек [220]:**

- рост камня;
- пациентам с высоким риском камнеобразования (Приложение Г4);
- при обструкции ВМП камнем;
- инфекционные осложнения, обусловленные камнем;
- симптоматические камни (боль, гематурия);
- камни размером > 1,5 см;
- камни < 1,5 см, если наблюдение не является предпочтительной тактикой;
- выбор пациента;
- социальные показания.

**Противопоказания к оперативному вмешательству при камнях почек:**

*Наличие признаков острой мочевой инфекции (повышение температуры тела, лейкоцитоз или лейкопения, сдвиг лейкоцитарной формулы, пиурия).*

- Рекомендуются дистанционная литотрипсия (ДЛТ), перкутанная нефролитотомия (ПНЛ) и гибкая уретерореноскопия (УРС) в качестве методов лечения пациентов с камнями почек размером <2 см. При камнях >2 см рекомендуется выполнение ПНЛ [221, 222, 223, 224, 225, 226, 227, 228, 229, 230, 231].

Уровень убедительности рекомендаций В (уровень достоверности доказательств – 1)

**Комментарии:** с учетом сопоставимой безопасности всех методов лечения камней нижней группы чашечек, окончательное решение принимается совместно с пациентом при условии информирования последнего о всех преимуществах и недостатках методов. При крупных камнях (> 20 мм) лечение следует начинать с ПНЛ, поскольку ДЛТ в таких случаях зачастую требует многократных сеансов и сопряжена с риском обструкции мочеточника (колика, «каменная дорожка»), что может потребовать дополнительных вмешательств.

- Перед выполнением гибкой УРС рекомендуется установка катетера-стента в ВМП пациентам с камнями почек с целью пассивной дилатации мочеточника и облегчения проведения вмешательства, повышения показателя полного удаления камней и снижения частоты осложнений [212, 213].

Уровень убедительности рекомендаций В (уровень достоверности доказательств – 3)

**Комментарии:** предварительная установка катетера-стента в верхние мочевыводящие пути улучшает результаты гибкой УРС.

- Рекомендуется использование многоразовых и одноразовых гибких уретерореноскопов для выполнения гибкой УРС пациентам с камнями почек [232, 233, 234, 235, 236, 237].

Уровень убедительности рекомендаций В (уровень достоверности доказательств – 3)

**Комментарии:** учитывая более благоприятные асептические характеристики одноразовых гибких уретерореноскопов, использование последних предпочтительно у пациентов,

*инфицированных вирусом ВИЧ, гепатита С, туберкулезом, а также у пациентов с высоким риском развития инфекционных осложнений.*

- Не рекомендуется гибкая УРС в качестве метода лечения первой линии у пациентов с камнями почек >2 см в связи с высоким риском повторных вмешательств [221, 222, 223].

Уровень убедительности рекомендаций А (уровень достоверности доказательств – 2)

**Комментарии:** *ряд исследований свидетельствуют о том, что гибкая УРС может выполняться для лечения камней почки с эффективностью, сопоставимой с ПНЛ, однако эффективность гибкой УРС достоверно ниже при камнях более 3 см [239, 240, 241, 242, 243]. Гибкая УРС может быть методом лечения камней почек первой линии, если выполнение ПНЛ невозможно. Вместе с тем, она может выполняться с успехом в центрах с большим опытом применения данного метода [244]. Преимуществами гибкой УРС являются низкая травматичность, низкий риск таких осложнений, как кровотечение и повреждение смежных органов, и менее продолжительное пребывание в стационаре [226]. В недавно проведенном систематическом обзоре, в котором оценивали лечение камней почки размером >2 см, итоговая частота полного удаления камня составила 91%, в среднем проводилось 1,45 вмешательства на пациента [189, 245, 246].*

- Рекомендуется пациентам с камнями почек при выполнении гибкой УРС использовать «страховую» струну-проводник с целью обеспечения безопасности уретерореноскопии [194, 195, 196].

Уровень убедительности рекомендаций С (уровень достоверности доказательств – 4)

- Рекомендуется перед выполнением гибкой УРС устанавливать в мочеточник кожух мочеточниковый с гидрофильным покрытием, обеспечивающий постоянный отток ирригационной жидкости пациентам с камнями почек с целью улучшения качества изображения и поддержания низкого внутрипочечного давления для профилактики инфекционных осложнений [247, 248, 249].

Уровень убедительности рекомендаций В (уровень достоверности доказательств – 3)

**Комментарии:** с целью снижения риска повреждения мочеточника перед установкой кожуха рекомендуется выполнять предварительное стентирование на 5-14 дней

- Не рекомендуется рутинная установка мочеточникового катетера-стента у пациентов после неосложненной гибкой УРС (при полном удалении камней), так как она не улучшает исход лечения [215, 217, 218].

Уровень убедительности рекомендаций А (уровень достоверности доказательств – 1)

- Рекомендуется установка мочеточникового катетера-стента у всех пациентов после осложненной гибкой УРС - травма мочеточника, резидуальные фрагменты, кровотечение, перфорация стенки мочеточника, ИМП, а также беременным пациенткам и пациентам с единственной почкой с целью снижения риска послеоперационных осложнений [215, 217, 218].

Уровень убедительности рекомендаций А (уровень достоверности доказательств – 1)

- Рекомендуется выполнение ПНЛ у пациентов с камнями почек в положении пациента как на животе, так и на спине ввиду сопоставимой эффективности и безопасности. Выбор «укладки» пациента на операционный стол зависит от предпочтений хирурга и соматического статуса пациента [250, 251, 252].

Уровень убедительности рекомендаций А (уровень достоверности доказательств – 2)

**Комментарии:** преимуществом выполнения ПНЛ в положении пациента на спине, являются прямой доступ анестезиолога к верхним дыхательным путям, а также более комфортная для хирурга возможность одновременного осуществления ретроградного доступа к ВМП.

- Рекомендуется для увеличения эффективности ПНЛ выполнять пункцию ЧЛС под сочетанным ультразвуковым и рентгеновским контролем [253, 254].

Уровень убедительности рекомендаций А (уровень достоверности доказательств – 2)

**Комментарии:** *помимо снижения лучевой нагрузки на пациента, преимуществами пункции под ультразвуковым контролем являются: более короткое время пункции, более высокий процент успешных пункций, меньшая кровопотеря и частота осложнений, включая повреждение соседних органов.*

- Рекомендуется использовать ультразвуковые, пневматические или лазерные урологические аппараты (гольмиевые, тулиевые и тулиевые волоконные) и/или литотрипторы для проведения контактной литотрипсии при ПНЛ у пациентов с камнями почек. Лазерная литотрипсия вызывает более низкий риск миграции камней, чем пневматическая литотрипсия [202, 203, 204, 205, 206, 207, 208, 209, 210, 255].

Уровень убедительности рекомендаций В (уровень достоверности доказательств – 2)

**Комментарии:** *при проведении стандартной ПНЛ предпочтение должно отдаваться ультразвуковой и пневматической литотрипсии, а при проведении мини ПНЛ – лазерной литотрипсии.*

- Рекомендуется выполнять бездренажную ПНЛ пациентам с камнями почек при условии отсутствия интраоперационных осложнений и отсутствия резидуальных камней с целью сокращения времени пребывания пациента в стационаре [256, 257, 258].

Уровень убедительности рекомендаций В (уровень достоверности доказательств – 2)

- Рекомендуется антибактериальная профилактика пациентам с камнями почек после выполнения ПНЛ с целью снижения риска инфекционных осложнений [259].

Уровень убедительности рекомендаций С (уровень достоверности доказательств – 3)

**Комментарии:** *после курса лечения необходимо выполнить повторное микробиологическое (культуральное) исследование мочи на бактериальные патогены.*

- Рекомендуется получение экстренной консультации врача-хирурга соответствующего профиля при повреждении органов грудной клетки или брюшной полости в ходе выполнения ПНЛ пациентам с камнями почек с целью определения дальнейшей тактики лечения [260, 261].

Уровень убедительности рекомендаций С (уровень достоверности доказательств – 5)

**Комментарии:** *определение дальнейшей тактики лечения пациента с повреждением смежных органов осуществляется врачом-хирургом вместе с врачом-урологом в условиях хирургического стационара.*

- Рекомендуется выполнение эмболизации почечных сосудов в экстренном порядке пациентам с нестабильной гемодинамикой и острой анемизацией на фоне неконтролируемого интра- или послеоперационного кровотечения, возникшего в процессе или после выполнения ПНЛ с целью остановки кровотечения [262, 263, 264].

Уровень убедительности рекомендаций С (уровень достоверности доказательств – 4)

- Рекомендуется выполнение экстренной нефрэктомии по жизненным показаниям при невозможности выполнения эмболизации почечных сосудов пациентам с нестабильной гемодинамикой и острой анемизацией на фоне неконтролируемого интра- или послеоперационного кровотечения, возникшего в процессе или после выполнения ПНЛ с целью остановки кровотечения [260, 261].

Уровень убедительности рекомендаций С (уровень достоверности доказательств – 5).

**Комментарии:** *ввиду потенциального риска нефрэктомии после выполнения ПНЛ, пациентам с единственной почкой рекомендуется выполнять ПНЛ только в стационарах, где имеется возможность проведения экстренной эмболизации почечных сосудов и гемодиализа.*

- Рекомендуется выполнение лапароскопической или открытой операции у пациентов с камнями почек, если неоднократные эндоурологические операции (ПНЛ, гибкая УРС, ДЛТ)

оказались неэффективными [142, 143, 265, 266, 267, 268, 269, 270].

**Уровень убедительности рекомендаций В (уровень достоверности доказательств – 2)**

**Комментарии:** лапароскопическую или открытую операцию по поводу камней почки проводят в редких случаях, когда ДЛТ, ПНЛ или гибкая УРС оказались неэффективными либо имеют низкие шансы на успех.

### **3.4 Лечение мочекаменной болезни в особых группах пациентов**

#### **3.4.1 Пациенты, получающие антикоагулянтную терапию**

- Рекомендуется консультация врача-кардиолога, врача-трансфузиолога и/или врача-гематолога с целью коррекции антикоагулянтной терапии пациентам с расстройствами коагуляции или с необходимостью приема антитромботических препаратов перед оперативным лечением с целью профилактики интра- и послеоперационных осложнений [273].

**Уровень убедительности рекомендаций С (уровень достоверности доказательств – 5)**

**Комментарии:** к операциям высокого риска кровотечения относятся: ДЛТ; ПНЛ; ЧПНС; лапароскопическая/открытая хирургия. Пациентам с высоким риском тромботических осложнений и бессимптомными камнями может быть предложено активное наблюдение [161, 272]. Временное прекращение антикоагулянтной терапии или замена антикоагулянтов более длительного действия на антикоагулянты короткого действия для выполнения операции, сопряженной с высоким риском кровотечения, возможно только по согласованию с врачом-кардиологом и/или врачом-гематологом.

#### **3.4.2 Камни у беременных**

- Рекомендуется выполнение УЗИ почек и мочевыводящих путей у беременных пациенток в качестве метода диагностики МКБ первой линии. В качестве метода диагностики второй линии рекомендуется выполнение магнитно-резонансной



томографии почек 1.5 Тесла (серия HASTE). В качестве метода диагностики третьей линии рекомендовано выполнение СКТ по низкодозовому протоколу [275, 276].

**Уровень убедительности рекомендаций С (уровень достоверности доказательств – 4)**

**Комментарии:** СКТ по низкодозовому протоколу может быть использована только во втором и третьем триместрах беременности и только в крайних случаях. Применение лучевых методов диагностики во время беременности должно решаться консилиумом. У беременных пациенток помимо стохастического эффекта ионизирующее облучение может иметь детерминистический тератогенный, канцерогенный и мутагенный эффект. Дозы менее 50 мГр считаются безопасными по тератогенному эффекту. Канцерогенный эффект может развиваться при дозе и до 10 мГр. Мутагенный эффект требует высоких эффективных доз 500-1000 мГр [276, 277].

- Не рекомендуется назначение селективных  $\alpha_1$ -адреноблокаторов (АТХ группа Альфа-адреноблокаторы) беременным пациенткам с МКБ с целью МЛТ ввиду отсутствия достаточной доказательной базы об их эффективности и безопасности [278].

**Уровень убедительности рекомендаций С (уровень достоверности доказательств – 5)**

- Рекомендуется применение парацетамола\*\* у беременных пациенток с МКБ с целью купирования болевого синдрома [279].

**Уровень убедительности рекомендаций С (уровень достоверности доказательств – 5)**

**Комментарий:** препарат применяется в соответствии с инструкцией в минимально эффективных дозах и максимально коротким курсом.

- Рекомендуется установка мочеточникового катетера-стента или нефростомы беременной пациентке с МКБ при наличии рефрактерного болевого синдрома и/или гидронефроза с признаками системной инфекции с целью профилактики острого обструктивного пиелонефрита [280].

**Уровень убедительности рекомендаций А (уровень достоверности доказательств – 2)**

**Комментарии:** *стент или нефростому необходимо регулярно менять каждые 4-6 недель до родоразрешения во избежание их инкрустации [281].*

- Не рекомендуется выполнение ДЛТ беременным ввиду высокой вероятности повреждения тканей плода [282, 152, 153, 154]. Выполнение ДЛТ и ПНЛ у беременных рекомендуется отложить до послеродового периода [283].

**Уровень убедительности рекомендаций С (уровень достоверности доказательств – 4)**

**Комментарии:** *выполнение ПНЛ во время беременности возможно под УЗ-контролем во втором и третьем триместре беременности при невозможности выполнения гибкой УРС и непереносимости или быстрой инкрустации стентов/нефростом (ранее 4 недель). Данную операцию рекомендовано выполнять в экспертных центрах с опытом выполнения ПНЛ более 120 случаев в год [284, 283, 285, 286].*

- Рекомендуется выполнение УРС с контактной литотрипсией беременным пациенткам с камнями мочеочника при отсутствии признаков системной инфекции в качестве альтернативы стентированию мочеочника или нефростомии [280, 287].

**Уровень убедительности рекомендаций А (уровень достоверности доказательств – 2)**

**Комментарии:** *лучший период для УРС – второй триместр беременности - для минимизации риска перинатальных осложнений. При плохой переносимости стента или нефростомы или их быстрой инкрустации УРС может быть выполнено и в третьем триместре по согласованию с акушером-гинекологом в условиях перинатального центра [288]. В качестве оптимального метода дробления камня рекомендована лазерная литотрипсия [289]. Учитывая появление данных о возможной контаминированности многократных уретероскопов, для минимизации рисков развития инфекционных осложнений у беременных пациенток, рабочая группа допускает возможность использования одноразовых уретероскопов, несмотря на отсутствие исчерпывающей доказательной базы [235, 290].*

Начиная с 22 недели беременности лечение камней почек должно осуществляться в рамках перинатального центра, имеющего отделение (палаты) реанимации и интенсивной терапии для новорожденных<sup>2</sup>.

### **3.4.3 Камни у пациентов с отведением мочи**

- Рекомендуется в качестве методов лечения пациентов с отведением мочи и камнями ВМП выполнять ДЛТ, ПНЛ, антеградную уретероскопию, транс-стомальную ретроградную нефро-уретеролитотрипсию [150, 291, 292].

**Уровень убедительности рекомендаций С (уровень достоверности доказательств – 4)**

**Комментарии:** при невозможности выполнения любого из вышеперечисленных методов, необходимо планировать выполнение лапароскопического либо открытого хирургического вмешательства.

- Рекомендуется в качестве альтернативы УРС выполнять антеградную перкутанную уретеролитотрипсию у пациентов с уростомой и камнями верхних мочевыводящих путей при затрудненном ретроградном доступе к почке [293, 294].

**Уровень убедительности рекомендаций С (уровень достоверности доказательств – 4)**

- Рекомендуется при проведении транс-стомальных манипуляций у пациентов с гетеротопическим отведением мочи и камнями верхних мочевыводящих путей избегать повреждения механизма, удерживающего мочу [295, 296].

**Уровень убедительности рекомендаций С (уровень достоверности доказательств – 4)**

- Рекомендуется использовать чрескожное удаление камней у пациентов с ортотопическим отведением мочи для снижения риска склероза нео-шейки мочевого пузыря [297].

**Уровень убедительности рекомендаций С (уровень достоверности доказательств – 5)**

- Рекомендуется выполнение КТ почек и верхних мочевыводящих путей с внутривенным болюсным контрастированием перед выполнением чрескожного удаления

камней пациентам с орто- или гетеротопическим резервуаром для оценки взаимоотношения кишки и резервуара [298].

**Уровень убедительности рекомендаций С (уровень достоверности доказательств – 4)**

#### **3.4.4 Пациенты с камнями в трансплантированной почке**

- Рекомендуется выполнить незамедлительное дренирование трансплантированной почки пациентам при нарушении оттока мочи из нее с целью предотвращения возникновения осложнений [299].

**Уровень убедительности рекомендаций С (уровень достоверности доказательств – 4)**

- Рекомендуется выполнение антеградной перкутанной уретеролитотрипсии при больших камнях мочеточника (>1.5 см) трансплантированной почки с целью избавления от камня [300].

## 4. Реабилитация

Специфическая реабилитация пациентов с МКБ после перенесенного приступа почечной колики или перенесенной операции по поводу мочекаменной болезни ввиду отсутствия данных об эффективности последней не применяется [301, 302, 303, 304].

Необходимо учитывать, что после чрескожных операций риск отсроченных кровотечений, связанных с формированием артериовенозной фистулы или псевдоаневризмы составляет 1,5% в течение первого месяца, в связи с чем рекомендуется избегать в данный период после операции интенсивных физических нагрузок.

## 5. Профилактика

- Пациентам, относящимся к низкой группе риска по рецидиву МКБ рекомендуется поддержание суточного диуреза в объеме 2,5 литра [305, 306, 307, 308].

**Уровень убедительности рекомендаций В (уровень достоверности доказательств – 2)**

*Комментарии: при соблюдении питьевого режима делать акцент на объем диуреза, который должен составлять не менее 2,5 литров в сутки для адекватной вторичной профилактики камнеобразования. Исключение составляют пациенты с хронической сердечной недостаточностью в связи с риском развития кардиальных осложнений, связанных с гипергидратацией. Питье жидкости должно осуществляться циркадианно, но равномерно в течение суток. При возможности мониторинга – относительная плотность мочи, свидетельствующая об адекватном питье, должна быть не более 1010.*

- Пациентам, относящимся к низкой группе риска по рецидиву МКБ рекомендуется потребление с пищей кальция в диапазоне 1000-1200 мг в сутки [23, 309, 310, 311].

**Уровень убедительности рекомендаций В (уровень достоверности доказательств – 3)**

- Пациентам, относящимся к низкой группе риска по рецидиву МКБ рекомендуется ограничение потребления соли до 3-5 грамм в сутки [312, 313].

**Уровень убедительности рекомендаций В (уровень достоверности доказательств - 2)**

- Пациентам, относящимся к низкой группе риска по рецидиву МКБ рекомендуется ограничение потребления белка до 0.8-1гр/кг массы тела в сутки [312, 313].

**Уровень убедительности рекомендаций А (уровень достоверности доказательств - 1)**

**Комментарии:** немаловажным аспектом вторичной профилактики является «нормализация» образа жизни – так борьба с ожирением или гипертензией может снизить риски специфического камнеобразования.

- Рекомендуется дополнительное обследование пациентам, относящимся к высокой группе риска по рецидиву МКБ, с целью выявления метаболических нарушений, включающее [314, 316, 317]:
- анализ крови биохимический общетерапевтический с определением уровня ионизированного кальция, фосфора, мочевой кислоты, витамина Д 25ОН;
- биохимический анализ суточной мочи;
- определение уровня паратиреоидного гормона в крови.

#### **Уровень убедительности рекомендаций С (уровень достоверности доказательств – 4)**

**Комментарии:** сбор анализа суточной мочи осуществлять не ранее 20 дней с момента отхождения или удаления камня с целью повышения достоверности результатов. Анализ суточной мочи желательно выполнять двукратно с разницей в одну неделю для повышения достоверности результатов. При исследовании суточного анализа мочи должны оцениваться следующие показатели: кальций; оксалаты; цитрат; фосфор мочевая кислота, сульфат, креатинин, магний, фосфаты, калий, хлориды, натрий, цистин (при подозрении на цистиновый характер камнеобразования), объем мочи за сутки (диурез). После сдачи средней порции мочи в лабораторию, желательно выполнение биохимического анализа крови в течение тех же суток для более адекватного отражения метаболического статуса.

- Рекомендуется пациентам, относящимся к высокой группе риска по рецидиву МКБ, коррекция консервативной и медикаментозной противорецидивной терапии в соответствии с типом выявленных нарушений в ходе дополнительного расширенного обследования [39, 318, 319, 320, 321, 322, 323, 324, 325].

#### **Уровень убедительности рекомендаций В (уровень достоверности доказательств – 1)**

**Комментарии:** при выявлении заболеваний, способных влиять на риск рецидива МКБ, необходима консультация профильных специалистов: врачей-нефрологов, врачей-врачей-ревматологов, врачей-эндокринологов и др.

- Рекомендуется выполнение контрольного анализа суточной мочи через 8-12 недель после начала терапии пациентам, относящимся к высокой группе риска по рецидиву МКБ, с целью оценки эффективности проводимой терапии [326].

**Уровень убедительности рекомендаций С (уровень достоверности доказательств – 5)**

**Комментарии:** при условии нормализации параметров суточной мочи данный анализ следует выполнять не чаще одного раза в год [327, 328].

- Рекомендуется пациентам с МКБ выполнение визуализационных методов обследования (УЗИ, обзорная урография (рентгенография мочевыделительной системы), СКТ по низкодозовому протоколу) не реже одного раза в год с целью исключения рецидива МКБ или для мониторинга размеров существующих камней [329, 330, 331].

**Уровень убедительности рекомендаций В (уровень достоверности доказательств - 3)**

**Комментарии:** при выборе любого из вышеперечисленных методов необходимо руководствоваться типом камнеобразования (инфекционный/метаболический и др.) и визуализационной способностью каждой из методик.

## **Организация оказания медицинской помощи**

**Показания для плановой госпитализации:**

- 1) Камни почек, требующие оперативного вмешательства;
- 2) Камни мочеточников, требующие оперативного вмешательства;
- 3) Социальный статус пациента, требующий удаления бессимптомных камней мочевой системы.



## **Показания для экстренной госпитализации:**

- 1) Инфекционные осложнения МКБ;
- 2) Некупируемый болевой синдром, вызванный камнями мочевого системы;
- 3) Полная обструкция ВМП камнем;

## **Показания к выписке пациента из стационара:**

1. Восстановление оттока мочи из почки;
2. Отсутствие признаков системного воспаления;
3. Отсутствие риска осложнений МКБ.

Необходимо подробно информировать пациента с показанием к оперативному лечению МКБ обо всех существующих методах лечения и их осложнениях с целью повышения осведомленности и помощи в принятии решения о выборе метода оперативного вмешательства.

**Комментарии:** *современная клиническая практика лечения МКБ включает в себя множество вариантов оперативных методик избавления пациентов от камней мочевых путей при возможной их равнозначной эффективности конечного результата. Однако, у каждой из операций имеются различия в частоте рисков развития осложнений, времени избавления от камня и степени ее инвазивности. Зачастую, выбор операции зависит от предпочтений врача, что приводит к отсутствию осведомленности пациента о плюсах и минусах той или иной операции и, тем самым, усугубляет его приверженность к лечению. Рабочая группа считает необходимым подробно информировать пациента обо всех существующих методах лечения МКБ и их осложнениях.*

## **6. Дополнительная информация, влияющая на течение и исход заболевания**

# Критерии оценки качества медицинской помощи

№	Критерии качества	Оценка выполнения
1.	Восстановлен отток мочи из почки при обструкции верхних мочевых путей камнем	Да/Нет
2.	Выполнено микробиологическое (культуральное) исследование мочи на бактериальные патогены с определением чувствительности возбудителя к антибиотикам	Да/Нет
3.	Выполнена обзорная урография (рентгенография мочевыделительной системы) и/или внутривенная урография и/или КТ почек и верхних мочевыводящих путей.	Да/Нет
4.	Пациенту выполнен анализ минерального состава мочевых камней.	Да/Нет
5.	Выполнено предстентирование за 5-14 дней до выполнения гибкой УРС по поводу камней почек.	Да/Нет
6.	Использована страховая струна-проводник во время выполнения контактной уретеролитотрипсии.	Да/Нет
7.	Назначена антибиотикопрофилактика инфекционных осложнений пациентам с МКБ при выполнении ПНЛ, УРС и гибкой УРС	Да/Нет
8.	Пациент информирован обо всех методах лечения мочекаменной болезни	Да/Нет

# Список литературы

Strohmaier W. Epidemiologie und Pathogenese der Urolithiasis. Die Urologie. Part of the series Springer Reference Medizin. 2016: 473-478.

2. Бакетин П.С., Моллаев Р.А., Д.А. Мазуренко, Григорьев В.Е. и соавт. Патогенетические варианты мочекаменной болезни. Педиатр.2017; №8 (1):89-99.

3. Coe F.L., Evan A.P., Worcester E.M., Lingeman J.E. Three pathways for human kidney stone formation. Urol Res. 2010; № 38 (3):147-60. doi: 10.1007/s00240-010-0271-8.

4. Evan A.P., Lingeman J., Coe F., Shao Y., Miller N., et al. Renal histopathology of stone-forming patients with distal renal tubular acidosis. Kidney Int. 2007; №71 (8):795-801.

5. Kok D.J., Khan S.R. Calcium oxalate nephrolithiasis, a free or fixed particle disease. Kidney Int. 1994; №46 (3):847-54.

6. Белай С.И., Довбыш М.А., Белай И.М. Мочекаменная болезнь: актуальность вопроса и перспективы его развития. Вестник ВГМУ. Украина. 2016; №15 (5):19-26.

7. Борисов В.В. Мочекаменная болезнь. Терапия больных камнями почек и мочеточников. М., 2011. с.96.

8. Trinchieri A., Curhan G., Karlsten S., Jun Wu K. Epidemiology. Stone Disease. Paris: Health Publications, 2003; с.13–30.

9. Stamatelou K.K., Francis M.E., Jones C.A., Nyberg L.M., Curhan G.C. Time trends in reported prevalence of kidney stones in the United States: 1976-1994. Kidney Int. 2003; №63 (5):1817-23.

10. Trinchieri A., Ostini F., Nespoli R., Rovera F., Montanari E., et al. A prospective study of recurrence rate and risk factors for recurrence after a first renal stone. J Urol. 1999; № 162 (1):27-30. doi: 10.1097/00005392-199907000-00007.

11. Rule A.D., Lieske J.C., Li X., Melton L.J.<sup>3rd</sup>, Krambeck A.E., et al. The ROKS nomogram for predicting a second symptomatic stone episode. J Am Soc Nephrol. 2014; № 25 (12):2878-86. doi:

10.1681/ASN.2013091011.

12. Гаджиев Н.К., Бровкин С.С., Григорьев В.Е., Дмитриев В.В., Малхасян В.А., и др. Метафилактика мочекаменной болезни: новый взгляд, современный подход, мобильная реализация. Урология. 2017; 1:124-129.

13. Hesse A., Brändle E., Wilbert D., Köhrmann K.U., Alken P. Study on the prevalence and incidence of urolithiasis in Germany comparing the years 1979 vs. 2000. Eur Urol. 2003; №44 (6):709-13.

14. Leusmann D.B. Whewellite, weddellite and company: where do all the strange names originate? BJU Int. 2000; №86 (4):411-3.

15. Leusmann D.B., Blaschke R., Schmandt W. Results of 5,035 stone analyses: a contribution to epidemiology of urinary stone disease. Scand J Urol Nephrol. 1990; №24 (3):205-10.

16. Kim S.C., Burns E.K., Lingeman J.E., Paterson R.F., McAteer J.A., et al. Cystine calculi: correlation of CT-visible structure, CT number, and stone morphology with fragmentation by shock wave lithotripsy. Urol Res. 2007; №35 (6):319-24.

17. Perlmutter A.E., Talug C., Tarry W.F., Zaslau S., Mohseni H., et al. Impact of stone location on success rates of endoscopic lithotripsy for nephrolithiasis. Urology. 2008; № 71 (2):214-7. doi: 10.1016/j.urology.2007.09.023.

18. Eisner B.H., Reese A., Sheth S., Stoller M.L. Ureteral stone location at emergency room presentation with colic. J Urol. 2009; № 182 (1):165-8. doi: 10.1016/j.juro.2009.02.131.

19. Segura J.W., Preminger G.M., Assimos D.G., Dretler S.P., Kahn R.I., et al. Ureteral Stones Clinical Guidelines Panel summary report on the management of ureteral calculi. The American Urological Association. J Urol. 1997; №158 (5):1915-21.

20. Chung B.I., Aron M., Hegarty N.J., Desai M.M. Ureteroscopic versus percutaneous treatment for medium-size (1-2-cm) renal calculi. J Endourol. 2008; №22 (2):343-6. doi: 10.1089/end.2006.9865.

21. Keoghane S., Walmsley B. Hodgson D. The natural history of untreated renal tract calculi. BJU Int. 2010; № 105 (12):1627-9. doi: 10.1111/j.1464-410X.2010.09389.x.

22. Straub M., Strohmaier W.L., Berg W., Beck B., Hoppe B., et al. Diagnosis and metaphylaxis of stone disease. Consensus concept of the National Working Committee on Stone Disease for the upcoming German Urolithiasis Guideline. *World J Urol.* 2005; N°23 (5): c.309-23.
23. Hesse A., Tiselius B.H., Siener S.R., et al. *Urinary Stones, Diagnosis, Treatment and Prevention of Recurrence.* 3rd edition. 2009, Basel.
24. Basiri A., Shakhssalim N. Khoshdel A.R., Javaherforooshzadeh A., Basiri H., et al. Familial relations and recurrence pattern in nephrolithiasis: new words about old subjects. *Urol J.* 2010 N°7 (2):81-6.
25. Goldfarb D.S., Fischer M.E., Keich Y., Goldberg J. A twin study of genetic and dietary influences on nephrolithiasis: a report from the Vietnam Era Twin (VET) Registry. *Kidney Int.* 2005; N°67 (3):1053-61.
26. Asplin J.R., Coe F.L. Hyperoxaluria in kidney stone formers treated with modern bariatric surgery. *J Urol.* 2007; N°177 (2):565-9.
27. Gonzalez R.D., Canales B.K. Kidney stone risk following modern bariatric surgery. *Curr Urol Rep.* 2014; N° 15 (5):401. doi: 10.1007/s11934-014-0401-x.
28. Rendina D., De Filippo G., D'Elia L., Strazzullo P. Metabolic syndrome and nephrolithiasis: a systematic review and meta-analysis of the scientific evidence. *J Nephrol.* 2014; N° 27 (4):371-6. doi: 10.1007/s40620-014-0085-9.
29. Dell'Orto V.G., Belotti E.A., Goeggel-Simonetti B., Simonetti G.D., Ramelli G.P., et al. Metabolic disturbances and renal stone promotion on treatment with topiramate: a systematic review. *Br J Clin Pharmacol.* 2014; N°77 (6):958-64. doi: 10.1111/bcp.12283.
30. Mufti U.B., Nalagatla S.K. Nephrolithiasis in autosomal dominant polycystic kidney disease. *J Endourol.* 2010; N° 24 (10):1557-61. doi: 10.1089/end.2010.0093.
31. Chen Y., DeVivo M.J., Roseman J.M. Current trend and risk factors for kidney stones in persons with spinal cord injury: a longitudinal study. *Spinal Cord.* 2000; N°38 (6):346-53.
32. Hara A., Yang W.Y., Petit T., Zhang Z.Y., Gu Y.M., et al. Incidence of nephrolithiasis in relation to environmental exposure to lead and cadmium in a population study. *Environ Res.* 2016; 145:1-8. doi:

33. Wimpissinger F., Türk C., Kheifets O., Stackl W. The silence of the stones: asymptomatic ureteral calculi. *J Urol.* 2007; №178 (4):1341-4.

34. C. Türk, A. Skolarikos, A. Neisius, A. Petřík, C. Seitz, K. Thomas EAU Guidelines. Urolithiasis. presented at the EAU Annual Congress Barcelona 2019. ISBN 978-94-92671-04-2. <https://uroweb.org/guideline/urolithiasis/> (<https://uroweb.org/guideline/urolithiasis/>)

35. Plot C, Evliyaoglu O, Erkan REC, Başturk A, Tugrul Çakır, Aslaner A et al. Comparison of urine microscopy and urine culture results of patients considered to have urinary tract infection. *Am J Exp Clin Res.* 2015; 2(3): 118-20..

36. Parmar M.S. Kidney stones. *BMJ.* 2004; №328 (7453): 1420–1424. doi: 10.1136/bmj.328.7453.1420.

37. Miller N.L., Lingeman J.E. Management of kidney stones. *BMJ.* 2007; № 334 (7591):468-72. doi: 10.1136/bmj.39113.480185.80 (<https://doi.org/10.1136/bmj.39113.480185.80>).

38. Pearle M.S., Asplin J.R., Coe F.L., Rodregs A., Worcester E.M. Medical management of urolithiasis. 2nd International consultation on Stone Disease. Health Publications, 2008; 57-85.

39. Matlaga BR, Shah OD, Assimos DG. Drug-induced urinary calculi. *Rev Urol.* 2003 Fall;5(4):227-31.

40. Wimpissinger F., Türk C., Kheifets O., Stackl W. The silence of the stones: asymptomatic ureteral calculi. *J Urol.* 2007; №178 (4):1341-4.

41. G. Bonkat (Co-chair), R. Pickard (Co-chair), R. Bartoletti,, et al., EAU Guidelines on Urological Infections, in EAU Guidelines, Edn. published as the 32nd EAU Annual Meeting, London, E.A.o.U.G. Office, Editor. 2017, European Association of Urology Guidelines Office: Arnhem, The Netherlands.

42. Worster A., Preyra I., Weaver B., Haines T. The accuracy of noncontrast helical computed tomography versus intravenous pyelography in the diagnosis of suspected acute urolithiasis: a meta-analysis. *Ann Emerg Med.* 2002; №40 (3):280-6.

43. Miller O.F., Rineer S.K., Reichard S.R., Buckley R.G., Donovan M.S., et al. Prospective comparison of unenhanced spiral computed tomography and intravenous urogram in the evaluation of acute flank pain. *Urology*. 1998; N°52 (6):982-7.
44. Yilmaz S., Sindel T., Arslan G., Ozkaynak C., Karaali K., et al. Renal colic: comparison of spiral CT, US and IVU in the detection of ureteral calculi. *Eur Radiol*. 1998; N° 8 (2):212-7. doi: 10.1007/s003300050364.
45. Smith R.C., Rosenfield A.T., Choe K.A., Essenmacher K.R., Verga M., et al. Acute flank pain: comparison of non-contrast-enhanced CT and intravenous urography. *Radiology*. 1995; N°194 (3):789-94.
46. Pfister S.A., Deckart A., Laschke S., Dellas S., Otto U., et al. Unenhanced helical computed tomography vs intravenous urography in patients with acute flank pain: accuracy and economic impact in a randomized prospective trial. *Eur Radiol*. 2003; N° 13 (11):2513-20. doi: 10.1007/s00330-003-1937-1.
47. Sheafor D.H., Hertzberg B.S., Freed K.S., Carroll B.A., Keogan M.T., et al. Nonenhanced helical CT and US in the emergency evaluation of patients with renal colic: prospective comparison. *Radiology*. 2000; N°217 (3):792-7.
48. Smith-Bindman R., Aubin C., Bailitz J., Bengiamin R.N., Camargo C.A. Jr, et al. Ultrasonography versus computed tomography for suspected nephrolithiasis. *N Engl J Med*. 2014; N° 371 (12):1100-10. doi: 10.1056/NEJMoa1404446.
49. Levine J.A., Neitlich J., Verga M., Dalrymple N., Smith R.C. Ureteral calculi in patients with flank pain: correlation of plain radiography with unenhanced helical CT. *Radiology*. 1997; N° 204 (1):27-31.
50. El-Nahas A.R., El-Assmy A.M., Mansour O., Sheir K.Z. A prospective multivariate analysis of factors predicting stone disintegration by extracorporeal shock wave lithotripsy: the value of high-resolution noncontrast computed tomography. *Eur Urol*. 2007; N°51 (6):1688-93.
51. Patel T., Kozakowski K., Hruby G., Gupta M. Skin to stone distance is an independent predictor of stone-free status following shockwave lithotripsy. *J Endourol*. 2009; N° 23 (9):1383-5. doi: 10.1089/end.2009.0394.



52. Zarse C.A., Hameed T.A., Jackson M.E., Pishchalnikov Y.A., Lingeman J.E., et al. CT visible internal stone structure, but not Hounsfield unit value, of calcium oxalate monohydrate (COM) calculi predicts lithotripsy fragility in vitro. *Urol Res.* 2007; N°35 (4): c.201-6. doi: 10.1007/s00240-007-0104-6.
53. Schwartz B.F., Schenkman N., Armenakas N.A., Stoller M.L. Imaging characteristics of indinavir calculi. *J Urol.* 1999; N° 161 (4):1085-7.
54. Sourtzis S., Thibeau J.F., Damry N., Raslan A., Vandendris M., et al. Radiologic investigation of renal colic: unenhanced helical CT compared with excretory urography. *AJR Am J Roentgenol.* 1999; N°172 (6):1491-4.
55. Niall O., Russell J., MacGregor R., Duncan H., Mullins J. A comparison of noncontrast computerized tomography with excretory urography in the assessment of acute flank pain. *J Urol.* 1999; N°161 (2):534-7.
56. Wang J.H., Shen S.H., Huang S.S., Chang C.Y. Prospective comparison of unenhanced spiral computed tomography and intravenous urography in the evaluation of acute renal colic. *J Chin Med Assoc.* 2008; N° 71 (1): c.30-36. doi: 10.1016/S1726-4901(08)70069-8.
57. Shine S. Urinary calculus: IVU vs. CT renal stone? A critically appraised topic. *Abdom Imaging.* 2008; N°33 (1): c.41-3.
58. Ulasan S., Koc Z., Tokmak N. Accuracy of sonography for detecting renal stone: comparison with CT. *J Clin Ultrasound.* 2007; N° 35 (5): c.256-61. doi: 10.1002/jcu.20347
59. Caoili E.M., Cohan R.H., Korobkin M., Platt J.F., Francis I.R., Faerber G.J., Montie J.E., Ellis J.H. Urinary tract abnormalities: initial experience with multi-detector row CT urography. *Radiology.* 2002; N°222 (2):353-60.
60. Thomson J.M., Glocer J., Abbott C., Maling T.M., Mark S. Computed tomography versus intravenous urography in diagnosis of acute flank pain from urolithiasis: a randomized study comparing imaging costs and radiation dose. *Australas Radiol.* 2001; N° 45 (3):291-7.

61. Poletti P.A., Platon A., Rutschmann O.T., Schmidlin F.R., Iselin C.E., et al. Low-dose versus standard-dose CT protocol in patients with clinically suspected renal colic. *AJR Am J Roentgenol.* 2007; N°188 (4):927-33. doi: 10.2214/AJR.06.0793.
62. Kluner C., Hein P.A., Gralla O., Hein E., Hamm B., et al. Does ultra-low-dose CT with a radiation dose equivalent to that of KUB suffice to detect renal and ureteral calculi? *J Comput Assist Tomogr.* 2006; N°30 (1):44-50.
63. Jellison F.C., Smith J.C., Heldt J.P., Spengler N.M., Nicolay L.I., et al. Effect of low dose radiation computerized tomography protocols on distal ureteral calculus detection. *J Urol.* 2009; N°182 (6):2762-7. doi: 10.1016/j.juro.2009.08.042.
64. Niemann T., Kollmann T., Bongartz G. Diagnostic performance of low-dose CT for the detection of urolithiasis: a meta-analysis. *AJR Am J Roentgenol.* 2008; N°191 (2):396-401. doi: 10.2214/AJR.07.3414.
65. Xiang H., Chan M., Brown V., Huo Y.R., Chan L., et al. Systematic review and meta-analysis of the diagnostic accuracy of low-dose computed tomography of the kidneys, ureters and bladder for urolithiasis. *J Med Imaging Radiat Oncol.* 2017; N°61 (5):582-590. doi: 10.1111/1754-9485.12587.
66. Mancini J.G., Ferrandino M.N. The impact of new methods of imaging on radiation dosage delivered to patients. *Curr Opin Urol.* 2010; N°20 (2):163-8. doi: 10.1097/MOU.0b013e3283353bd9.
67. McCollough C.H., Primak A.N., Braun N., Kofler J., Yu L., Christner J. Strategies for reducing radiation dose in CT. *Radiol Clin North Am.* 2009; N°47 (1):27-40. doi: 10.1016/j.rcl.2008.10.006.
68. Mulkens T.H., Daineffe S., De Wijngaert R., Bellinck P., Leonard A., et al. Urinary stone disease: comparison of standard-dose and low-dose with 4D MDCT tube current modulation. *AJR Am J Roentgenol.* 2007; N°188 (2):553-62. doi: 10.2214/AJR.05.1863
69. Kim B.S., Hwang I.K., Choi Y.W., Namkung S., Kim H.C., et al. Low-dose and standard-dose unenhanced helical computed tomography for the assessment of acute renal colic: prospective comparative study. *Acta Radiol.* 2005; N°46 (7):756-63.

70. Kawashima A., Sandler C.M., Ernst R.D., Tamm E.P., Goldman S.M., et al. CT evaluation of renovascular disease. *Radiographics*. 2000; N°20 (5):1321-40. doi: 10.1148/radiographics.20.5.g00se141321 (<https://doi.org/10.1148/radiographics.20.5.g00se141321>)
71. Agochukwu N., Huber S., Spektor M., Goehler A., Israel G.M. Differentiating Renal Neoplasms From Simple Cysts on Contrast-Enhanced CT on the Basis of Attenuation and Homogeneity. *AJR Am J Roentgenol*. 2017; N°208 (4):801-804. doi: 10.2214/AJR.16.17119.
72. Schiappacasse G., Aguirre J., Soffia P., Silva C.S., Zilleruelo N. CT findings of the main pathological conditions associated with horseshoe kidneys. *Br J Radiol*. 2015; N° 88 (1045):20140456. doi: 10.1259/bjr.20140456.
73. Rao P.N. Imaging for kidney stones. *World J Urol*. 2004; N° 22 (5):323-7. doi: 10.1007/s00345-004-0413-0.
74. Ray A.A., Ghiculete D., Pace K.T., Honey R.J. Limitations to ultrasound in the detection and measurement of urinary tract calculi. *Urology*. 2010; N°76 (2):295-300. doi: 10.1016/j.urology.2009.12.015.
75. Chua M.E., Gomez O.R., Sapno L.D., Lim S.L., Morales M.L.Jr. Use of computed tomography scout film and Hounsfield unit of computed tomography scan in predicting the radio-opacity of urinary calculi in plain kidney, ureter and bladder radiographs. *Urol Ann*. 2014; N° 6 (3):218-23. doi: 10.4103/0974-7796.134270.
76. Jackman S.V., Potter S.R., Regan F., Jarrett T.W. Plain abdominal x-ray versus computerized tomography screening: sensitivity for stone localization after nonenhanced spiral computerized tomography. *J Urol*. 2000; N°164 (2):308-10.
77. Heidenreich A., Desgrandschamps F., Terrier F. Modern approach of diagnosis and management of acute flank pain: review of all imaging modalities. *Eur Urol*. 2002; N°41 (4):351-62.
78. Mutgi A., Williams J.W., Nettleman M. Renal colic. Utility of the plain abdominal roentgenogram. *Arch Intern Med*. 1991; N° 151 (8):1589-92.
79. Kennish S.J., Bhatnagar P., Wah T.M., Bush S., Irving H.C. Is the KUB radiograph redundant for investigating acute ureteric colic in the non-contrast enhanced computed tomography era? *Clin Radiol*. 2008; N°63 (10):1131-5. doi: 10.1016/j.crad.2008.04.012.

80. Campschroer T., Zhu X., Vernooij R.W., Lock MT.WT. Alpha-blockers as medical expulsive therapy for ureteral stones // Cochrane Database of Systematic Reviews. 2018; (4): CD008509. doi: 10.1002/14651858.CD008509.pub3.
81. Furyk, J. S., Chu, K., Banks, C., Greenslade, J., Keijzers, G., Thom, O., ... Narula, R. (2016). Distal Ureteric Stones and Tamsulosin: A Double-Blind, Placebo-Controlled, Randomized, Multicenter Trial. *Annals of Emergency Medicine*, 67(1), 86–95.e2. doi:10.1016/j.annemergmed.2015.06.001 .
82. Lucarelli G., Ditonno P., Bettocchi C., Grandaliano G., Gesualdo L., et al. Delayed relief of ureteral obstruction is implicated in the long-term development of renal damage and arterial hypertension in patients with unilateral ureteral injury. *J Urol*. 2013; N°189 (3):960-5. doi: 10.1016/j.juro.2012.08.242.
83. Hsu Y.P., Hsu C.W., Bai C.H., Cheng S.W., Chen K.C., et al. Silodosin versus tamsulosin for medical expulsive treatment of ureteral stones: A systematic review and meta-analysis. *PLoS One*. 2018; N°13 (8):e0203035. doi: 10.1371/journal.pone.0203035.
84. Liatsikos E.N., Katsakiori P.F., Assimakopoulos K., Voudoukis T., Kallidonis P., et al. Doxazosin for the management of distal-ureteral stones. *J Endourol*. 2007; N° 21 (5):538-41. doi: 10.1089/end.2006.0107.
85. Hollingsworth J.M., Rogers M.A., Kaufman S.R., Bradford T.J., Saint S., et al. Medical therapy to facilitate urinary stone passage: a meta-analysis. *Lancet*. 2006; N° 368 (9542):1171-9. doi: 10.1016/S0140-6736(06)69474-9.
86. Lojanapiwat B., Kochakarn W., Suparatchatpan N., Lertwuttichaikul K. Effectiveness of low-dose and standard-dose tamsulosin in the treatment of distal ureteric stones: a randomized controlled study. *J Int Med Res*. 2008; N° 36 (3):529-36. doi: 10.1177/147323000803600318.
87. Wang C.J., Huang S.W., Chang C.H. Efficacy of an alpha1 blocker in expulsive therapy of lower ureteral stones. *J Endourol*. 2008; N°22 (1): c.41-46. doi: 10.1089/end.2007.0133.
88. Kaneko T., Matsushima H., Morimoto H., Tsuzaka Y., Homma Y. Efficacy of low dose tamsulosin in medical expulsive therapy for ureteral stones in Japanese male patients: a randomized controlled

study. *Int J Urol.* 2010; N° 17 (5):462-5. doi: 10.1111/j.1442-2042.2010.02499.x.

89. Yilmaz E., Batislam E., Basar M.M., Tuglu D., Ferhat M., et al. The comparison and efficacy of 3 different alpha1-adrenergic blockers for distal ureteral stones. *J Urol.* 2005; N° 173 (6): c.2010-2. doi: 10.1097/01.ju.0000158453.60029.0a.

90. Zehri A.A., Ather M.H., Abbas F., Biyabani S.R. Preliminary study of efficacy of doxazosin as a medical expulsive therapy of distal ureteric stones in a randomized clinical trial. *Urology.* 2010; N°75 (6): c.1285-8. doi: 10.1016/j.urology.2009.10.069.

91. Mohseni M.G., Hosseini S.R., Alizadeh F. Efficacy of terazosin as a facilitator agent for expulsion of the lower ureteral stones. *Saudi Med J.* 2006; N°27 (6):838-40.

92. Agrawal M., Gupta M., Gupta A., Agrawal A., Sarkari A., et al. Prospective randomized trial comparing efficacy of alfuzosin and tamsulosin in management of lower ureteral stones. *Urology.* 2009; N°73 (4):706–709. doi: 10.1016/j.urology.2008.11.013.

93. Pedro R.N., Hinck B., Hendlin K., Feia K., Canales B.K., et al. Alfuzosin stone expulsion therapy for distal ureteral calculi: a double-blind, placebo controlled study. *J Urol.* 2008; N° 179 (6):2244-7. doi: 10.1016/j.juro.2008.01.141.

94. Ahmed A.F., Al-Sayed A.Y. Tamsulosin versus Alfuzosin in the Treatment of Patients with Distal Ureteral Stones: Prospective, Randomized, Comparative Study. *Korean J Urol.* 2010; N°51 (3):193-7. doi: 10.4111/kju.2010.51.3.193.

95. Chau L.H., Tai D.C., Fung B.T., Li J.C., Fan C.W., et al. Medical expulsive therapy using alfuzosin for patient presenting with ureteral stone less than 10mm: a prospective randomized controlled trial. *Int J Urol.* 2011; N°18 (7):510-4. doi: 10.1111/j.1442-2042.2011.02780.x.

96. Tsuzaka Y., Matsushima H., Kaneko T., Yamaguchi T., Homma Y. Naftopidil vs silodosin in medical expulsive therapy for ureteral stones: a randomized controlled study in Japanese male patients. *Int J Urol.* 2011; N°18 (11): c.792-5. doi: 10.1111/j.1442-2042.2011.02850.x.

97. Itoh Y., Okada A. Yasui T. Hamamoto S. Hirose M. et al. Efficacy of selective  $\alpha$ 1A adrenoceptor antagonist silodosin in the medical expulsive therapy for ureteral stones. *Int J Urol.* 2011; N°18 (9):672-4.

doi: 10.1111/j.1442-2042.2011.02810.x.

98. Sairam K. Should we SUSPEND MET? Not really. *Cent European J Urol.* 2016; N°69 (2):183. doi: 10.5173/ceju.2016.864.

99. Rodman J.S., Williams J.J., Peterson C.M. Dissolution of uric acid calculi. *J Urol.* 1984; N°131 (6):1039-44.

100. Becker G. The CARI guidelines. Kidney stones: uric acid stones. *Nephrology (Carlton).* 2007; 12 (1):21-5. doi: 10.1111/j.1440-1797.2007.00774.x.

101. Bultitude M., Rees J. Management of renal colic. *BMJ.* 2012; 345:e5499. doi: 10.1136/bmj.e5499.

102. El-Gamal O., El-Bendary M., Ragab M., Rasheed M. Role of combined use of potassium citrate and tamsulosin in the management of uric acid distal ureteral calculi. *Urol Res.* 2012; N° 40 (3):219-24. doi: 10.1007/s00240-011-0406-6.

103. Preminger G.M., Tiselius H.G., Assimos D.G., Alken P., Buck A.C., et al. 2007 Guideline for the management of ureteral calculi. *Eur Urol.* 2007; N°52 (6):1610-31.

104. Skolarikos A., Laguna M.P., Alivizatos G., Kural A.R., de la Rosette J.J. The role for active monitoring in urinary stones: a systematic review. *J Endourol.* 2010; N° 24 (6):923-30. doi: 10.1089/end.2009.0670.

105. Skolarikos A., Mitsogiannis H., Deliveliotis C. Indications, prediction of success and methods to improve outcome of shock wave lithotripsy of renal and upper ureteral calculi. *Arch Ital Urol Androl.* 2010; N°82 (1):56-63.

106. Pearle M.S., Pierce H.L., Miller G.L., Summa J.A., Mutz J.M., et al. Optimal method of urgent decompression of the collecting system for obstruction and infection due to ureteral calculi. *J Urol.* 1998; N° 160 (4):1260-4.

107. Mokhmalji H., Braun P.M., Martinez Portillo F.J., Siegsmund M., Alken P., et al. Percutaneous nephrostomy versus ureteral stents for diversion of hydronephrosis caused by stones: a prospective, randomized clinical trial. *J Urol.* 2001; N°165 (4):1088-92.

108. Yoshimura K., Utsunomiya N., Ichioka K., Ueda N., Matsui Y., et al. Emergency drainage for urosepsis associated with upper urinary tract calculi. *J Urol.* 2005; № 173 (2):458-62. doi: 10.1097/01.ju.0000150512.40102.bb.
109. Ramsey S., Robertson A., Ablett M.J., Meddings R.N., Hollins G.W., et al. Evidence-based drainage of infected hydronephrosis secondary to ureteric calculi. *J Endourol.* 2010; № 24 (2):185-9. doi: 10.1089/end.2009.0361.
110. Иванов В.Ю., Малхасян В.А., Семенякин И.В., Гаджиев Н.К., Тедеев А.В., и др. Выбор оптимального метода дренирования верхних мочевых путей при остром обструктивном пиелонефрите. *Экспериментальная и клиническая урология.* 2017; №1:58-67.
111. Marien T., Mass A.Y., Shah O. Antimicrobial resistance patterns in cases of obstructive pyelonephritis secondary to stones. *Urology.* 2015; №85 (1):64-8. doi: 10.1016/j.urology.2014.10.007.
112. Mariappan P., Loong C.W. Midstream urine culture and sensitivity test is a poor predictor of infected urine proximal to the obstructing ureteral stone or infected stones: a prospective clinical study. *J Urol.* 2004; №171 (6):2142-5.
113. Naboka Y.L., Gudima I.A., Mitusova E.V., Bedzhanyan S.K., Morgun P.P. Antimicrobial resistance of uropathogens in patients with acute obstructive pyelonephritis. *Urologiia.* 2017; 4:27-31.
114. Pasichnikov S., Buchok O., Sheremeta R., Banyra O. Empirical treatment in patients with acute obstructive pyelonephritis. *Infect Disord Drug Targets.* 2015; №15 (3):163-70.
115. Vahlensieck W., Friess D., Fabry W., Waidelich R., Bschiepfer T. Long-term results after acute therapy of obstructive pyelonephritis. *Urol Int.* 2015; №94 (4):436-41. doi: 10.1159/000368051.
116. Wagenlehner F.M., Tandogdu Z., Bjerklund Johansen T.E. An update on classification and management of urosepsis. *Curr Opin Urol.* 2017; №27 (2):133-137. doi: 10.1097/MOU.0000000000000364.
117. Wagenlehner F.M., Lichtenstern C., Rolfes C., Mayer K., Uhle F., et al. Diagnosis and management for urosepsis. *Int J Urol.* 2013; №20 (10):963-70. doi: 10.1111/iju.12200.

118. Wagenlehner F.M., Pilatz A., Weidner W. Urosepsis – from the view of the urologist. *Int J Antimicrob Agents*. 2011; №38:51-57. doi: 10.1016/j.ijantimicag.2011.09.007.
119. Dellinger R.P., Levy M.M., Carlet J.M. et al. Surviving Sepsis Campaign: international guidelines for management of severe sepsis and septic shock: 2008. *Crit Care Med*. 2008; №36 (1):296-327.
120. Малхасян В.А., Иванов В.Ю., Ходырева Л.А., Дударева А.А., Куприянов Ю.А., и др. Анализ оказания специализированной медицинской помощи пациентам с острым обструктивным пиелонефритом в урологических стационарах г. Москвы. *Экспериментальная и клиническая урология*. 2016; №4:26-30.
121. Cui X., Ji F., Yan H., Ou T.W., Jia C.S., et al. Comparison between extracorporeal shock wave lithotripsy and ureteroscopic lithotripsy for treating large proximal ureteral stones: a meta-analysis. *Urology*. 2015; №85 (4):748-56. doi: 10.1016/j.urology.2014.11.041.
122. Drake T., Grivas N., Dabestani S., Knoll T., Lam T., et al. What are the Benefits and Harms of Ureteroscopy Compared with Shock-wave Lithotripsy in the Treatment of Upper Ureteral Stones? A Systematic Review. *Eur Urol*. 2017; № 72 (5):772-786. doi: 10.1016/j.eururo.2017.04.016.
123. Aboumarzouk O.M., Kata S.G., Keeley F.X., McClinton S., Nabi G. Extracorporeal shock wave lithotripsy (ESWL) versus ureteroscopic management for ureteric calculi. *Cochrane Database Syst Rev*. 2012; №16 (5):CD006029.
124. Xu Y., Lu Y., Li J., Luo S., Liu Y., et al. A meta-analysis of the efficacy of ureteroscopic lithotripsy and extracorporeal shock wave lithotripsy on ureteral calculi. *Acta Cir Bras*. 2014; №29 (5):346-52.
125. Ishii H., Couzins M., Aboumarzouk O., Biyani C.S., Somani B.K. Outcomes of Systematic Review of Ureteroscopy for Stone Disease in the Obese and Morbidly Obese Population. *J Endourol*. 2016; № 30 (2):135-45. doi: 10.1089/end.2015.0547.
126. Delakas D., Karyotis I., Daskalopoulos G., Lianos E., Mavromanolakis E. Independent predictors of failure of shockwave lithotripsy for ureteral stones employing a second-generation lithotripter. *J Endourol*. 2003; №17 (4):201-5.



127. Yang C., Li S., Cui Y. Comparison of YAG Laser Lithotripsy and Extracorporeal Shock Wave Lithotripsy in Treatment of Ureteral Calculi: A Meta-Analysis. *Urol Int.* 2017; N° 98 (4):373-381. doi: 10.1159/000452610.
128. Ouzaid I., Al-qahtani S., Dominique S., Hupertan V., Fernandez P., et al. A 970 Hounsfield units (HU) threshold of kidney stone density on non-contrast computed tomography (NCCT) improves patients" selection for extracorporeal shockwave lithotripsy (ESWL): evidence from a prospective study. *BJU Int.* 2012; N° 110 (11):438-42. doi: 10.1111/j.1464-410X.2012.10964.x.
129. Shinde S., Al Balushi Y., Hossny M., Jose S., Al Busaidy S. Factors Affecting the Outcome of Extracorporeal Shockwave Lithotripsy in Urinary Stone Treatment. *Oman Med J.* 2018; N° 33 (3):209-217. doi: 10.5001/omj.2018.39.
130. Razvi H., Fuller A., Nott L., Méndez-Probst C.E., Leistner R., et al. Risk factors for perinephric hematoma formation after shockwave lithotripsy: a matched case-control analysis. *J Endourol.* 2012; N° 26 (11):1478-82. doi: 10.1089/end.2012.0261.
131. Schnabel M.J., Gierth M., Bründl J., Chaussy C.G., Burger M., et al. Antiplatelet and anticoagulative medication during shockwave lithotripsy. *J Endourol.* 2014; N° 28 (9):1034-9. doi: 10.1089/end.2014.0162.
132. Elkoushy M.A., Violette P.D., Andonian S. Ureteroscopy in patients with coagulopathies is associated with lower stone-free rate and increased risk of clinically significant hematuria. *Int Braz J Urol.* 2012; N°38 (2):195-202.
133. Watterson J.D., Girvan A.R., Cook A.J., Beiko D.T., Nott L., et al. Safety and efficacy of holmium: YAG laser lithotripsy in patients with bleeding diatheses. *J Urol.* 2002; N°168 (2):442-5.
134. Aboumarzouk O.M., Somani B.K., Monga M. Flexible ureteroscopy and holmium:YAG laser lithotripsy for stone disease in patients with bleeding diathesis: a systematic review of the literature. *Int Braz J Urol.* 2012; N°38(3):298-305.
135. Toepfer N.J., Baylor K., Henry Y., Simmons J., Berger P.B. The effect of antiplatelet and anticoagulant therapy on the clinical outcome of patients undergoing ureteroscopy. *Urology.* 2013; N° 82 (4):773-9. doi: 10.1016/j.urology.2013.05.019.

136. Turna B, Stein R.J., Smaldone M.C., Santos B.R., Kefer J.C., et al. Safety and efficacy of flexible ureterorenoscopy and holmium:YAG lithotripsy for intrarenal stones in anticoagulated cases. *J Urol*. 2008; N°179 (4):1415-9. doi: 10.1016/j.juro.2007.11.076.
137. Sharaf A., Amer T., Somani B.K., Aboumarzouk O.M. Ureteroscopy in Patients with Bleeding Diatheses, Anticoagulated, and on Anti-Platelet Agents: A Systematic Review and Meta-Analysis of the Literature. *J Endourol*. 2017; N° 31 (12):1217-1225. doi: 10.1089/end.2017.0253.
138. Wang Q., Guo J., Hu H., Lu Y., Zhang J., et al. Rigid ureteroscopic lithotripsy versus percutaneous nephrolithotomy for large proximal ureteral stones: A meta-analysis. *PLoS One*. 2017; N°12 (2): e0171478. doi: 10.1371/journal.pone.0171478.
139. Wang Y., Zhong B., Yang X., Wang G., Hou P., et al. Comparison of the efficacy and safety of URSL, RPLU, and MPCNL for treatment of large upper impacted ureteral stones: a randomized controlled trial. *BMC Urol*. 2017; N°17 (1): 50. doi: 10.1186/s12894-017-0236-0.
140. Wu T., Duan X., Chen S., Yang X., Tang T., Cui S. Ureteroscopic Lithotripsy versus Laparoscopic Ureterolithotomy or Percutaneous Nephrolithotomy in the Management of Large Proximal Ureteral Stones: A Systematic Review and Meta-Analysis. *Urol Int*. 2017; N°99 (3):308-319. doi: 10.1159/000471773.
141. Topaloglu H., Karakoyunlu N., Sari S., Ozok H.U., Sagnak L., et al. A comparison of antegrade percutaneous and laparoscopic approaches in the treatment of proximal ureteral stones. *Biomed Res Int*. 2014; 2014:691946. doi: 10.1155/2014/691946.
142. Prakash J., Singh V., Kumar M., Kumar M., Sinha R.J., et al. Retroperitoneoscopic versus open mini-incision ureterolithotomy for upper- and mid-ureteric stones: a prospective randomized study. *Urolithiasis*. 2014; N°42 (2):133-9. doi: 10.1007/s00240-013-0624-1.
143. Skolarikos A., Papatsoris A.G., Albanis S., Assimos D. Laparoscopic urinary stone surgery: an updated evidence-based review. *Urol Res*. 2010; N° 38 (5):337-44. doi: 10.1007/s00240-010-0275-4.
144. Kumar A., Vasudeva P., Nanda B., Kumar N., Jha S.K., Singh H. A Prospective Randomized Comparison Between Laparoscopic Ureterolithotomy and Semirigid Ureteroscopy for Upper Ureteral

Stones >2 cm: A Single-Center Experience. *J Endourol.* 2015; N° 29 (11):1248-52. doi: 10.1089/end.2013.0791.

145. Torricelli F.C., Monga M., Marchini G.S., Srougi M., Nahas W.C., Mazzucchi E.. Semi-rigid ureteroscopic lithotripsy versus laparoscopic ureterolithotomy for large upper ureteral stones: a meta - analysis of randomized controlled trials. *Int Braz J Urol.* 2016; N° 42 (4):645-54. doi: 10.1590/S1677-5538.IBJU.2015.0696.

146. Kallidonis P., Ntasiotis P., Knoll T., Sarica K., Papatsoris A., et al. Minimally Invasive Surgical Ureterolithotomy Versus Ureteroscopic Lithotripsy for Large Ureteric Stones: A Systematic Review and Meta-analysis of the Literature. *Eur Urol Focus.* 2017; N° 3 (6):554-566. doi: 10.1016/j.euf.2017.04.006.

147. Sun X., Xia S., Lu J., Liu H., Han B., et al. Treatment of large impacted proximal ureteral stones: randomized comparison of percutaneous antegrade ureterolithotripsy versus retrograde ureterolithotripsy. *J Endourol.* 2008; N° 22 (5):913-7. doi: 10.1089/end.2007.0230.

148. Moufid K., Abbaka N., Touiti D., Adermouch L., Amine M., Lezrek M. Large impacted upper ureteral calculi: A comparative study between retrograde ureterolithotripsy and percutaneous antegrade ureterolithotripsy in the modified lateral position. *Urol Ann.* 2013; N° 5 (3):140-6. doi: 10.4103/0974-7796.115729

149. El-Nahas A.R., Eraky I., el-Assmy A.M., Shoma A.M., el-Kenawy M.R., Abdel-Latif M., Mosbah A., Abol-Enein H., Shaaban A.A., Mohsen T., el-Kappany H.A. Percutaneous treatment of large upper tract stones after urinary diversion. *Urology.* 2006; N° 68 (3):500-4.

150. El-Assmy A., El-Nahas A.R., Mohsen T., Eraky I., El-Kenawy M.R., Shaban A.A., Sheir K.Z. Extracorporeal shock wave lithotripsy of upper urinary tract calculi in patients with cystectomy and urinary diversion. *Urology.* 2005; N° 66 (3):510-3.

151. Honeck P., Wendt-Nordahl G. Krombach P. Bach T. Häcker A. et al. Does open stone surgery still play a role in the treatment of urolithiasis? Data of a primary urolithiasis center. *J Endourol.* 2009; N° 23 (7):1209-12. doi: 10.1089/end.2009.0027.

152. Ohmori K., Matsuda T., Horii Y., Yoshida O. Effects of shock waves on the mouse fetus. *J Urol.* 1994; N° 151 (1):255-8.

153. Smith D.P., Graham J.B., Prystowsky J.B., Dalkin B.L., Nemcek A.A. Jr. The effects of ultrasound-guided shock waves during early pregnancy in Sprague-Dawley rats. *J Urol.* 1992; N°147 (1):231-4.
154. Chaussy C.G., Fuchs G.J. Current state and future developments of noninvasive treatment of human urinary stones with extracorporeal shock wave lithotripsy. *J Urol.* 1989; 141:782-789.
155. Mira Moreno A., Montoya Lirola M.D., García Tabar P.J., Galiano Baena J.F., Tenza Tenza J.A., et al. Incidence of infectious complications after extracorporeal shock wave lithotripsy in patients without associated risk factors. *J Urol.* 2014; N° 192 (5):1446-9. doi: 10.1016/j.juro.2014.05.091.
156. Honey R.J., Ordon M., Ghiculete D., Wiesenthal J.D., Kodama R., et al. A prospective study examining the incidence of bacteriuria and urinary tract infection after shock wave lithotripsy with targeted antibiotic prophylaxis. *J Urol.* 2013; N° 189 (6):2112-7. doi: 10.1016/j.juro.2012.12.063.
157. Lee SW, Yoon S, Do J, et al. The risk factors of recurrent febrile urinary tract infection within 1 year in urinary stone patients with acute obstructive pyelonephritis. *Urogenital Tract Infect.* 2017; 12:82-8.
158. Westh H., Knudsen F., Hedengran A.M., Weischer M., Mogensen P., et al. Extracorporeal shock wave lithotripsy of kidney stones does not induce transient bacteremia. A prospective study. The Copenhagen Extracorporeal Shock Wave Lithotripsy Study Group. *J Urol.* 1990; N°144 (1): 15-6.
159. Duvdevani M., Lorber G., Gofrit O.N., Latke A., Katz R., et al. Fever after shockwave lithotripsy – risk factors and indications for prophylactic antimicrobial treatment. *J Endourol.* 2010; N°24 (2):277-81. doi: 10.1089/end.2009.0283.
160. Strem S.B., Yost A. Extracorporeal shock wave lithotripsy in patients with bleeding diatheses. *J Urol.* 1990; N°144 (6):1347-8.
161. Klingler H.C., Kramer G., Lodde M., Dorfinger K., Hofbauer J., et al. Stone treatment and coagulopathy. *Eur Urol.* 2003; N°43 (1):75-9.
162. Ruiz H., Saltzman B. Aspirin-induced bilateral renal hemorrhage after extracorporeal shock wave lithotripsy therapy: implications and conclusions. *J Urol.* 1990; N°143 (4):791-2.

163. Knorr P.A., Woodside J.R. Large perirenal hematoma after extracorporeal shock-wave lithotripsy. *Urology*. 1990; N°35 (2):151-3.

164. Sare G.M., Lloyd F.R., Stower M.J. Life-threatening haemorrhage after extracorporeal shockwave lithotripsy in a patient taking clopidogrel. *BJU Int*. 2002; N°90 (4):469.

165. Alsaikhan B., Andonian S. Shock wave lithotripsy in patients requiring anticoagulation or antiplatelet agents. *Can Urol Assoc J*. 2011; 5:53–57. doi: 10.5489/cuaj.09140.

166. Rechenmacher S.J., Fang J.C. Bridging Anticoagulation: Primum Non Nocere. *J Am Coll Cardiol*. 2015; N° 66 (12):1392-403. doi: 10.1016/j.jacc.2015.08.002.

167. Altay B., Erkurt B., Albayrak S. A review study to evaluate holmium:YAG laser lithotripsy with flexible ureteroscopy in patients on ongoing oral anticoagulant therapy. *Lasers Med Sci*. 2017 N° 32 (7):1615-1619. doi: 10.1007/s10103-017-2289-4.

168. Carey S.W., Strem S.B. Extracorporeal shock wave lithotripsy for patients with calcified ipsilateral renal arterial or abdominal aortic aneurysms. *J Urol*. 1992; N°148 (1):18-20.

169. Vasavada S.P., Strem S.B., Kottke-Marchant K., Novick A.C. Pathological effects of extracorporeally generated shock waves on calcified aortic aneurysm tissue. *J Urol*. 1994; N°152 (1):45-8.

170. Tse G.H., Qazi H.A., Halsall A.K., Nalagatla S.R. Shockwave lithotripsy: arterial aneurysms and vascular complications. *J Endourol*. 2011; N°25 (3):403-11. doi: 10.1089/end.2010.0355.

171. Wang H., Man L., Li G., Huang G., Liu N., et al. Meta-Analysis of Stenting versus Non-Stenting for the Treatment of Ureteral Stones. *PLoS One*. 2017; N° 12 (1):e0167670. doi: 10.1371/journal.pone.0167670.

172. Shen P., Jiang M., Yang J., Li X., Li Y., et al. Use of ureteral stent in extracorporeal shock wave lithotripsy for upper urinary calculi: a systematic review and meta-analysis. *J Urol*. 2011; N°186 (4):1328-35. doi: 10.1016/j.juro.2011.05.073.

173. Musa A.A. Use of double-J stents prior to extracorporeal shock wave lithotripsy is not beneficial: results of a prospective randomized study. *Int Urol Nephrol*. 2008; N°40 (1):19-22. doi: 10.1007/s11255-006-9030-8

174. Ghoneim I.A., El-Ghoneimy M.N., El-Naggar A.E., Hammoud K.M., El-Gammal M.Y., et al. Extracorporeal shock wave lithotripsy in impacted upper ureteral stones: a prospective randomized comparison between stented and non-stented techniques. *Urology*. 2010; N°75 (1):45-50. doi: 10.1016/j.urology.2009.06.071.
175. Lu Y., Tianyong F., Ping H., Qiang W. Antibiotic Prophylaxis for Shock Wave Lithotripsy in Patients with Sterile Urine Before Treatment May be Unnecessary: A Systematic Review and Meta-Analysis. *J Urol*. 2012; N° 14: S0022-5347(12)04900-2. doi: 10.1016/j.juro.2012.08.215.
176. Bootsma A.M., Laguna Pes M.P., Geerlings S.E., Goossens A. Antibiotic prophylaxis in urologic procedures: a systematic review. *Eur Urol*. 2008; N°54 (6):1270-86. doi: 10.1016/j.eururo.2008.03.033.
177. Alexander C.E., Gowland S., Cadwallader J., et al. Routine antibiotic prophylaxis is not required for patients undergoing shockwave lithotripsy: outcomes from a national shockwave lithotripsy database in New Zealand. *J Endourol*. 2016; 30:1233–8.
178. Wollin D.A., Joyce A.D., Gupta M., Wong MY.C., Laguna P., et al. Antibiotic use and the prevention and management of infectious complications in stone disease. *World J Urol*. 2017; N° 35 (9):1369-1379. doi: 10.1007/s00345-017-2005-9.
179. Li K., Lin T., Zhang C., Fan X., Xu K., et al. Optimal frequency of shock wave lithotripsy in urolithiasis treatment: a systematic review and meta-analysis of randomized controlled trials. *J Urol*. 2013; N°190 (4):1260-7. doi: 10.1016/j.juro.2013.03.075.
180. Semins M.J., Trock B.J., Matlaga B.R. The effect of shock wave rate on the outcome of shock wave lithotripsy: a meta-analysis. *J Urol*. 2008; N°179 (1):194-7. doi: 10.1016/j.juro.2007.08.173
181. Connors B.A., Evan A.P., Blomgren P.M., Handa R.K., Willis L.R., et al. Extracorporeal shock wave lithotripsy at 60 shock waves/min reduces renal injury in a porcine model. *BJU Int*. 2009; N° 104 (7):1004-8. doi: 10.1111/j.1464-410X.2009.08520.x
182. Connors B.A., Evan A.P., Blomgren P.M., Handa R.K., Willis L.R., et al. Effect of initial shock wave voltage on shock wave lithotripsy-induced lesion size during step-wise voltage ramping. *BJU Int*. 2009; N°103 (1):104-7. doi: 10.1111/j.1464-410X.2008.07922.x.

183. Handa R.K., McAteer J.A., Connors B.A., Liu Z., Lingeman J.E., et al. Optimising an escalating shockwave amplitude treatment strategy to protect the kidney from injury during shockwave lithotripsy. *BJU Int.* 2012; N°110 (11):1041-7. doi: 10.1111/j.1464-410X.2012.11207.x.
184. Skuginna V., Nguyen D.P., Seiler R., Kiss B., Thalmann G.N., et al. Does Stepwise Voltage Ramping Protect the Kidney from Injury During Extracorporeal Shockwave Lithotripsy? Results of a Prospective Randomized Trial. *Eur Urol.* 2016; N°69 (2): c.267-73. doi: 10.1016/j.eururo.2015.06.017.
185. Maloney M.E., Marguet C.G., Zhou Y., Kang D.E., Sung J.C., et al. Progressive Increase of Lithotripter Output Produces Better in-Vivo Stone Comminution. *J Endourol.* 2006; N° 20 (9): 603–606. doi: 10.1089/end.2006.20.603
186. Demirci D., Sofikerim M., Yalçın E., Ekmekçioğlu O., Gülmez I., et al. Comparison of conventional and step-wise shockwave lithotripsy in management of urinary calculi. *J Endourol.* 2007; N°21 (12):1407-10.
187. Pishchalnikov Y.A., Neucks J.S., VonDerHaar R.J., Pishchalnikova I.V., Williams J.C. Jr, et al. Air pockets trapped during routine coupling in dry head lithotripsy can significantly decrease the delivery of shock wave energy. *J Urol.* 2006; N° 176 (6):2706-10. doi: 10.1016/j.juro.2006.07.149.
188. Jain A., Shah T.K. Effect of air bubbles in the coupling medium on efficacy of extracorporeal shock wave lithotripsy. *Eur Urol.* 2007; N°51 (6):1680-6. doi:10.1016/j.eururo.2006.10.049
189. Wendt-Nordahl G., Mut T., Krombach P., Michel M.S., Knoll T. Do new generation flexible ureterorenoscopes offer a higher treatment success than their predecessors? *Urol Res.* 2011; N°39 (3): c.185-188. doi: 10.1007/s00240-010-0331-0.
190. Deng T., Liu B., Duan X., Cai C., Zhao Z., et al. Antibiotic prophylaxis in ureteroscopic lithotripsy: a systematic review and meta-analysis of comparative studies. *BJU Int.* 2018; N°122 (1):29-39. doi: 10.1111/bju.14101.
191. Lo C.W., Yang S.S., Hsieh C.H., Chang S.J. Effectiveness of Prophylactic Antibiotics against Post-Ureteroscopic Lithotripsy Infections: Systematic Review and Meta-Analysis. *Surg Infect (Larchmt).* 2015; N°16 (4):415-20. doi: 10.1089/sur.2014.013.

192. Martov A., Gravas S., Etemadian M., Unsal A., Barusso G., et al. Postoperative infection rates in patients with a negative baseline urine culture undergoing ureteroscopic stone removal: a matched case-control analysis on antibiotic prophylaxis from the CROES URS global study. *J Endourol.* 2015; N° 29 (2):171-80. doi: 10.1089/end.2014.0470.
193. Chew B.H., Flannigan R., Kurtz M., Gershman B., Arsovska O., et al. A Single Dose of Intraoperative Antibiotics Is Sufficient to Prevent Urinary Tract Infection During Ureteroscopy. *J Endourol.* 2016; N° 30 (1):63-8. doi: 10.1089/end.2015.0511.
194. Dickstein R.J., Kreshover J.E., Babayan R.K., Wang D.S. Is a safety wire necessary during routine flexible ureteroscopy? *J Endourol.* 2010; N°24 (10):1589-92. doi: 10.1089/end.2010.0145.
195. Eandi J.A., Hu B., Low R.K. Evaluation of the impact and need for use of a safety guidewire during ureteroscopy. *J Endourol.* 2008; N°22 (8):1653-8. doi: 10.1089/end.2008.0071.
196. Ulvik Ø., Rennesund K., Gjengstø P., Wentzel-Larsen T., Ulvik N.M. Ureteroscopy with and without safety guide wire: should the safety wire still be mandatory? *J Endourol.* 2013; N° 27 (10): c.1197-202. doi: 10.1089/end.2013.0248.
197. Molina W.R. Jr, Pessoa R.R., Silva R.D., Gustafson D., Nogueira L., et al. Is a safety guidewire needed for retrograde ureteroscopy? *Rev Assoc Med Bras (1992).* 2017; N° 63 (8):717-721. doi: 10.1590/1806-9282.63.08.717.
198. Ulvik Ø., Wentzel-Larsen T., Ulvik N.M. A safety guidewire influences the pushing and pulling forces needed to move the ureteroscope in the ureter: a clinical randomized, crossover study. *J Endourol.* 2013; N°27 (7):850-5. doi: 10.1089/end.2013.0027.
199. Tokas T., Herrmann T.R.W., Skolarikos A., Nagele U., Training and Research in Urological Surgery and Technology (T.R.U.S.T.) Group. Pressure matters: intrarenal pressures during normal and pathological conditions, and impact of increased values to renal physiology. *World J Urol.* 2019; N° 37 (1):125-131. doi: 10.1007/s00345-018-2378-4.
200. Omar M., Noble M., Sivalingam S., El Mahdy A., Gamal A. et al. Systemic Inflammatory Response Syndrome after Percutaneous Nephrolithotomy: A Randomized Single-Blind Clinical Trial



Evaluating the Impact of Irrigation Pressure. *J Urol.* 2016; N° 196 (1):109-14. doi: 10.1016/j.juro.2016.01.104.

201. Ahmed M., Pedro R.N., Kieley S., Akornor J.W., Durfee W.K., et al. Systematic evaluation of ureteral occlusion devices: insertion, deployment, stone migration, and extraction. *Urology.* 2009; N° 73 (5):976-80. doi: 10.1016/j.urology.2008.12.048.

202. Leijte J.A., Oddens J.R., Lock T.M. Holmium laser lithotripsy for ureteral calculi: predictive factors for complications and success. *J Endourol.* 2008; N°22 2):257-60. doi: 10.1089/end.2007.0299.

203. Pierre S., Preminger G.M. Holmium laser for stone management. *World J Urol.* 2007; N°25 (3):235-9.

204. Garg S., Mandal A.K., Singh S.K., Naveen A., Ravimohan M., et al. Ureteroscopic laser lithotripsy versus ballistic lithotripsy for treatment of ureteric stones: a prospective comparative study. *Urol Int.* 2009; N°82 (3):341-5. doi: 10.1159/000209369.

205. Binbay M., Tepeler A., Singh A., Akman T., Tekinaslan E., et al. Evaluation of pneumatic versus holmium:YAG laser lithotripsy for impacted ureteral stones. *Int Urol Nephrol.* 2011; N° 43 (4):989-95. doi: 10.1007/s11255-011-9951-8

206. Martov A.G., Ergakov D.V., Guseinov M.A., Andronov A.S., Dutov S.V., et al. Initial experience in clinical application of thulium laser contact lithotripsy for transurethral treatment of urolithiasis. *Urologiia.* 2018; 1:112-120.

207. Fried N.M., Irby P.B. Advances in laser technology and fibre-optic delivery systems in lithotripsy. *Nat Rev Urol.* 2018; N° 15 (9):563-573. doi: 10.1038/s41585-018-0035-8.

208. Hardy L.A., Kennedy J.D., Wilson C.R., Irby P.B., Fried N.M. Analysis of thulium fiber laser induced bubble dynamics for ablation of kidney stones. *J Biophotonics.* 2017; N° 10 (10):1240-1249. doi: 10.1002/jbio.201600010.

209. Hardy L.A., Irby P.B., Fried N.M. Scanning electron microscopy of real and artificial kidney stones before and after Thulium fiber laser ablation in air and water. *Proc. SPIE 10468, Therapeutics and Diagnostics in Urology.* 2018; 104680G. doi: 10.1117/12.2285069.

210. Hardy L.A., Gonzalez D.A., Irby P.B., Fried N.M. Fragmentation and dusting of large kidney stones using compact, air-cooled, high peak power, 1940-nm, Thulium fiber laser. *Therapeutics and Diagnostics in Urology*. 2018; 1046800. doi: 10.1117/12.2285082 (<https://doi.org/10.1117/12.2285082>)
211. Yang Y., Tang Y., Bai Y., Wang X., Feng D., et al. Preoperative double-J stent placement can improve the stone-free rate for patients undergoing ureteroscopic lithotripsy: a systematic review and meta-analysis. *Urolithiasis*. 2018; N° 46 (5):493-499. doi: 10.1007/s00240-017-1012-z.
212. Assimos D., Crisci A., Culkin D., Xue W., Roelofs A., et al. CROES URS Global Study Group. Preoperative JJ stent placement in ureteric and renal stone treatment: results from the Clinical Research Office of Endourological Society (CROES) ureteroscopy (URS) Global Study. *BJU Int*. 2016; N°117 (4):648-54. doi: 10.1111/bju.13250.
213. Jessen J.P., Breda A., Brehmer M., Liatsikos E.N., Millan R.F., et al. International Collaboration in Endourology: Multicenter Evaluation of Prestenting for Ureterorenoscopy. *J Endourol*. 2016; N°30 (3):268-73. doi: 10.1089/end.2015.0109.
214. Ambani S.N., Faerber G.J., Roberts W.W., Hollingsworth J.M., Wolf J.S. Jr. Ureteral stents for impassable ureteroscopy. *J Endourol*. 2013; N°27 (5):549-53. doi: 10.1089/end.2012.0414.
215. Song T., Liao B., Zheng S., Wei Q. Meta-analysis of postoperatively stenting or not in patients underwent ureteroscopic lithotripsy. *Urol Res*. 2012; N° 40 (1):67-77. doi: 10.1007/s00240-011-0385-7.
216. Pengfei S., Yutao L., Jie Y., Wuran W., Yi D., et al. The results of ureteral stenting after ureteroscopic lithotripsy for ureteral calculi: a systematic review and meta-analysis. *J Urol*. 2011; N° 186 (5):1904-9. doi: 10.1016/j.juro.2011.06.066.
217. Haleblian G., Kijvikai K., de la Rosette J., Preminger G. Ureteral stenting and urinary stone management: a systematic review. *J Urol*. 2008; N°179 (2):424-30.
218. Nabi G., Cook J., N"Dow J., McClinton S. Outcomes of stenting after uncomplicated ureteroscopy: systematic review and meta-analysis. *BMJ*. 2007; N° 334 (7593):572. doi: 10.1136/bmj.39119.595081.55

219. Muslumanoğlu A.Y., Fuglsig S., Frattini A., Labate G., Nadler R.B., et al. Risks and Benefits of Postoperative Double-J Stent Placement After Ureteroscopy: Results from the Clinical Research Office of Endourological Society Ureteroscopy Global Study. *J Endourol.* 2017; N°31 (5):446-451. doi: 10.1089/end.2016.0827.
220. Brandt B., Ostri P., Lange P., Kvist K.J. Painful caliceal calculi. The treatment of small nonobstructing caliceal calculi in patients with symptoms. *Scand J Urol Nephrol.* 1993; N°27 (1):75-6.
221. Zheng C., Xiong B., Wang H., Luo J., Zhang C., et al. Retrograde intrarenal surgery versus percutaneous nephrolithotomy for treatment of renal stones >2 cm: a meta-analysis. *Urol Int.* 2014; N°93 (4): c.417-24. doi: 10.1159/000363509.
222. Karakoyunlu N., Goktug G., Şener N.C., Zengin K., Nalbant .I, et al. A comparison of standard PCNL and staged retrograde FURS in pelvis stones over 2 cm in diameter: a prospective randomized study. *Urolithiasis.* 2015; N°43 (3):283-7. doi: 10.1007/s00240-015-0768-2.
223. Donaldson J.F., Lardas M., Scrimgeour D., Stewart F., MacLennan S., et al. Systematic review and meta-analysis of the clinical effectiveness of shock wave lithotripsy, retrograde intrarenal surgery, and percutaneous nephrolithotomy for lower-pole renal stones. *Eur Urol.* 2015; N°67 (4):612-6. doi: 10.1016/j.eururo.2014.09.054.
224. Pearle M.S., Lingeman J.E., Leveillee R., Kuo R., Preminger G.M., et al. Prospective, randomized trial comparing shock wave lithotripsy and ureteroscopy for lower pole caliceal calculi 1 cm or less. *J Urol.* 2005; N°173 (6):2005-9. doi: 10.1097/01.ju.0000158458.51706.56
225. Argyropoulos A.N., Tolley D.A. Evaluation of outcome following lithotripsy. *Curr Opin Urol.* 2010; N° 20 (2):154-8. doi: 10.1097/MOU.0b013e328333b68b.
226. De S., Autorino R., Kim F.J., Zargar H., Laydner H., et al. Percutaneous nephrolithotomy versus retrograde intrarenal surgery: a systematic review and meta-analysis. *Eur Urol.* 2015; N° 67 (1):125-137. doi: 10.1016/j.eururo.2014.07.003.
227. Srisubat A., Potisat S., Lojanapiwat B., Setthawong V., Laopaiboon M. Extracorporeal shock wave lithotripsy (ESWL) versus percutaneous nephrolithotomy (PCNL) or retrograde intrarenal surgery (RIRS) for kidney stones. *Cochrane Database Syst Rev.* 2009; N°7 (4):CD007044. doi: 10.1002/14651858.CD007044.pub2.

228. Danuser H., Müller R., Descoedres B., Dobry E., Studer U.E. Extracorporeal shock wave lithotripsy of lower calyx calculi: how much is treatment outcome influenced by the anatomy of the collecting system? *Eur Urol.* 2007; N°52 (2):539-46.
229. Preminger G.M. Management of lower pole renal calculi: shock wave lithotripsy versus percutaneous nephrolithotomy versus flexible ureteroscopy. *Urol Res.* 2006; N° 34 (2):108-11. doi: 10.1007/s00240-005-0020-6.
230. Manikandan R., Gall Z., Gunendran T., Neilson D., Adeyoku A. Do anatomic factors pose a significant risk in the formation of lower pole stones? *Urology.* 2007; N° 69 (4):620-4. doi: 10.1016/j.urology.2007.01.005.
231. Zhang W., Zhou T., Wu T., Gao X., Peng Y., et al. Retrograde Intrarenal Surgery Versus Percutaneous Nephrolithotomy Versus Extracorporeal Shockwave Lithotripsy for Treatment of Lower Pole Renal Stones: A Meta-Analysis and Systematic Review. *J Endourol.* 2015; N°29 (7): c.745-59. doi: 10.1089/end.2014.0799.
232. De la Rosette J., Denstedt J., Geavlete P., Keeley F., Matsuda T., et al. CROES URS Study Group. The clinical research office of the endourological society ureteroscopy global study: indications, complications, and outcomes in 11,885 patients. *J Endourol.* 2014; N°28 (2):131-9. doi: 10.1089/end.2013.0436.
233. Breda A., Ogunyemi O., Leppert J.T., Lam J.S., Schulam P.G. Flexible ureteroscopy and laser lithotripsy for single intrarenal stones 2 cm or greater – is this the new frontier? *J Urol.* 2008; N°179 (3):981-4. doi: 10.1016/j.juro.2007.10.083.
234. Buttice S., Sener T.E., Netsch C., Emiliani E., Pappalardo R., et al. A new single-use digital flexible ureteroscope. *Cent European J Urol.* 2016; N°69 (3):302-305.
235. Usawachintachit M., Isaacson D.S., Taguchi K., Tzou D.T., Hsi R.S., et al. Prospective Case-Control Study Comparing LithoVue, a Single-Use, Flexible Disposable Ureteroscope, with Flexible, Reusable Fiber-Optic Ureteroscopes. *J Endourol.* 2017; N° 31 (5):468-475. doi: 10.1089/end.2017.0027.
236. Doizi S., Kamphuis G., Giusti G., Andreassen K.H., Knoll T., et al. First clinical evaluation of a new single-use flexible ureteroscope (LithoVue™): a European prospective multicentric feasibility study.

World J Urol. 2017; №35 (5):809-818. doi: 10.1007/s00345-016-1936-x.

237. Гаджиев Н.К., Гаджиева А.Б., Моллаев Р.А., Горелов Д.С., Малхасян В.А., и др. Сравнительный обзор одноразовых гибких уретеронефроскопов. Экспериментальная и клиническая урология. 2018; №2: с.36-43

238. Chang C.L., Su L.H., Lu C.M., Tai F.T., Huang Y.C., Chang K.K. Outbreak of ertapenem-resistant *Enterobacter cloacae* urinary tract infections due to a contaminated ureteroscope. J Hosp Infect. 2013; №85 (2):118-24. doi: 10.1016/j.jhin.2013.06.010.

239. Akar E, Knudsen B. Flexible ureteroscopy versus percutaneous nephrolithotomy as primary treatment for renal stones 2 cm or greater. Dovepress. 2013; №6:1-10. doi: 10.2147/RMIS28852

240. Hyams E.S., Munver R., Bird V.G., Uberoi J., Shah O. Flexible ureterorenoscopy and holmium laser lithotripsy for the management of renal stone burdens that measure 2 to 3 cm: a multi-institutional experience. J Endourol. 2010; № 24 (10):1583-8. doi: 10.1089/end.2009.0629.

241. Hyams E.S., Shah O. Percutaneous nephrostolithotomy versus flexible ureteroscopy/holmium laser lithotripsy: cost and outcome analysis. J Urol. 2009; № 182 (3):1012-7. doi: 10.1016/j.juro.2009.05.021. Epub 2009 Jul 18.

242. Takazawa R., Kitayama S., Tsujii T. Successful outcome of flexible ureteroscopy with holmium laser lithotripsy for renal stones 2 cm or greater. Int J Urol. 2012; № 19 (3):264-7. doi: 10.1111/j.1442-2042.2011.02931.x.

243. Ricchiuti D.J., Smaldone M.C., Jacobs B.L., Smaldone A.M., Jackman S.V., et al. Staged retrograde endoscopic lithotripsy as alternative to PCNL in select patients with large renal calculi. J Endourol. 2007; №21 (12):1421-4. doi: 10.1089/end.2007.9871.

244. Aboumarzouk O.M., Monga M., Kata S.G., Traxer O., Somani B.K. Flexible ureteroscopy and laser lithotripsy for stones >2 cm: a systematic review and meta-analysis. J Endourol. 2012; № 26 (10):1257-63. doi: 10.1089/end.2012.0217.

245. Binbay M., Yuruk E., Akman T., Ozgor F., Seyrek M., et al. Is there a difference in outcomes between digital and fiberoptic flexible ureterorenoscopy procedures? *J Endourol.* 2010; N° 24 (12):1929-34. doi: 10.1089/end.2010.0211
246. Geraghty R., Abourmarzouk O., Rai B., Biyani C.S., Rukin N.J., et al. Evidence for Ureterorenoscopy and Laser Fragmentation (URSL) for Large Renal Stones in the Modern Era. *Curr Urol Rep.* 2015; N° 16 (8):54. doi: 10.1007/s11934-015-0529-3.
247. De Coninck V., Keller E.X., Rodríguez-Monsalve M., Audouin M., Doizi S., Traxer O. Systematic review of ureteral access sheaths: facts and myths. *BJU Int.* 2018; N°122 (6):959-969. doi: 10.1111/bju.14389.
248. Breda A., Territo A., López-Martínez J.M. Benefits and risks of ureteral access sheaths for retrograde renal access. *Curr Opin Urol.* 2016; N°26 (1):70-5. doi: 10.1097/MOU.0000000000000233.
249. Traxer O., Wendt-Nordahl G., Sodha H., Rassweiler J., Meretyk S., et al. Differences in renal stone treatment and outcomes for patients treated either with or without the support of a ureteral access sheath: The Clinical Research Office of the Endourological Society Ureteroscopy Global Study. *World J Urol.* 2015; N° 33 (12): c.2137-44. doi: 10.1007/s00345-015-1582-8.
250. Yuan D., Liu Y., Rao H., Cheng T., Sun Z., et al. Supine Versus Prone Position in Percutaneous Nephrolithotomy for Kidney Calculi: A Meta-Analysis. *J Endourol.* 2016; N° 30 (7): c.754-63. doi: 10.1089/end.2015.0402.
251. Falahatkar S., Mokhtari G., Teimoori M.. An Update on Supine Versus Prone Percutaneous Nephrolithotomy: A Meta-analysis. *Urol J.* 2016; N°13 (5):2814-2822.
252. Liu L., Zheng S., Xu Y., Wei Q. Systematic review and meta-analysis of percutaneous nephrolithotomy for patients in the supine versus prone position. *J Endourol.* 2010; N° 24 (12):1941-6. doi: 10.1089/end.2010.0292.
253. Wang K., Zhang P., Xu X., Fan M. Ultrasonographic versus Fluoroscopic Access for Percutaneous Nephrolithotomy: A Meta-Analysis. *Urol Int.* 2015; N°95 (1): c.15-25. doi: 10.1159/000369216.

254. Liu Q., Zhou L., Cai X., Jin T., Wang K. Fluoroscopy versus ultrasound for image guidance during percutaneous nephrolithotomy: a systematic review and meta-analysis. *Urolithiasis*. 2017; № 45 (5):481-487. doi: 10.1007/s00240-016-0934-1.
255. Ganesamoni R., Sabnis R.B., Mishra S., Parekh N., Ganpule A., et al. Prospective randomized controlled trial comparing laser lithotripsy with pneumatic lithotripsy in miniperc for renal calculi. *J Endourol*. 2013; №27 (12):1444-9. doi: 10.1089/end.2013.0177.
256. Istanbuluoglu M.O., Ozturk B., Gonen M., Cicek T., Ozkardes H. Effectiveness of totally tubeless percutaneous nephrolithotomy in selected patients: a prospective randomized study. *Int Urol Nephrol*. 2009; №41 (3):541-5. doi: 10.1007/s11255-008-9517-6.
257. Garofalo M., Pultrone C.V., Schiavina R., Brunocilla E., Sanguedolce F., et al. Tubeless procedure reduces hospitalization and pain after percutaneous nephrolithotomy: results of a multivariable analysis. *Urolithiasis*. 2013; № 41 (4):347-53. doi: 10.1007/s00240-013-0565-8.
258. Gonen M., Cicek T., Ozkardes H. Tubeless and stentless percutaneous nephrolithotomy in patients requiring supracostal access. *Urol Int*. 2009; №82 (4):440-3. doi: 10.1159/000218534.
259. Gravas S., Montanari E., Geavlete P., Onal B., Skolarikos A., et al. Postoperative infection rates in low risk patients undergoing percutaneous nephrolithotomy with and without antibiotic prophylaxis: a matched case control study. *J Urol*. 2012; № 188 (3):843-7. doi: 10.1016/j.juro.2012.05.007.
260. Малхасян В.А., Семенякин И.В., Иванов В.Ю., Сухих С.О., Гаджиев Н.К. Обзор осложнений перкутанной нефролитотомии и методов их лечения. *Урология*. 2018; №4: с.147-153.
261. Акопян Г.Н., Аляев Ю.Г., Рапопорт Л.М., Газимиев М.А., Акопян Г.С. Осложнения перкутанной нефролитотомии: данные литературы и собственные исследования. *Вопросы урологии и андрологии*. 2017; 5(3): 28–34. DOI: 10.20953/2307-6631-2017-3-28-34
262. Vignali C., Lonzi S., Bargellini I., Cioni R., Petruzzi P., et al. Vascular injuries after percutaneous renal procedures: treatment by transcatheter embolization. *Eur Radiol*. 2004; № 14 (4):723-9. doi: 10.1007/s00330-003-2009-2

263. El Tayeb M.M., Knoedler J.J., Krambeck A.E., Paonessa J.E., Mellon M.J., et al. Vascular complications after percutaneous nephrolithotomy: 10 years of experience. *Urology*. 2015; N°85 (4):777-81. doi: 10.1016/j.urology.2014.12.044.
264. Rastinehad A.R., Andonian S., Smith A.D., Siegel D.N. Management of hemorrhagic complications associated with percutaneous nephrolithotomy. *J Endourol*. 2009; N° 23 (10):1763-7. doi: 10.1089/end.2009.1548.
265. Basiri A., Tabibi A., Nouralizadeh A., Arab D., Rezaeetalab G.H., et al. Comparison of safety and efficacy of laparoscopic pyelolithotomy versus percutaneous nephrolithotomy in patients with renal pelvic stones: a randomized clinical trial. *Urol J*. 2014; N° 11 (6):1932-7.
266. Beltrami P., Ruggera L., Guttilla A., Iannetti A., Zattoni F., et al. The endourological treatment of renal matrix stones. *Urol Int*. 2014; N°93 (4):394-8. doi: 10.1159/000357624
267. Al-Hunayan A., Khalil M., Hassabo M. et al. Management of solitary renal pelvic stone: laparoscopic retroperitoneal pyelolithotomy versus percutaneous nephrolithotomy. *J. Endourol*. 2011; N°25 (6):975–978. doi: 10.1089/end.2010.0467.
268. Giedelman C., Arriaga J. Carmona O., de Andrade R., Banda E., et al. Laparoscopic anatrohic nephrolithotomy: developments of the technique in the era of minimally invasive surgery. *J Endourol*. 2012; N°26 (5):444-50. doi: 10.1089/end.2011.0193.
269. Wang X., Li S., Liu T., Guo Y., Yang Z. Laparoscopic pyelolithotomy compared to percutaneous nephrolithotomy as surgical management for large renal pelvic calculi: a meta-analysis. *J Urol*. 2013; N°190 (3):888-893. doi: 10.1016/j.juro.2013.02.092.
270. Singh V., Sinha R.J., Gupta D.K., Pandey M. Prospective randomized comparison of retroperitoneoscopic pyelolithotomy versus percutaneous nephrolithotomy for solitary large pelvic kidney stones. *Urol Int*. 2014; N°92 (4):392-5. doi: 10.1159/000353973.
271. Kefer J.C., Turna B., Stein R.J., Desai M.M. Safety and efficacy of percutaneous nephrostolithotomy in patients on anticoagulant therapy. *J Urol*. 2009; N° 181 (1):144-8. doi: 10.1016/j.juro.2008.09.008.



272. Baron T.H., Kamath P.S., McBane R.D. Management of antithrombotic therapy in patients undergoing invasive procedures. *N Engl J Med.* 2013; N°368 (22):2113-24. doi: 10.1056/NEJMra1206531.
273. Naspro R., Rossini R., Musumeci G., Gadda F., Pozzo L.F. Antiplatelet therapy in patients with coronary stent undergoing urologic surgery: is it still no man's land? *Eur Urol.* 2013; N° 64 (1):101-5. doi: 10.1016/j.eururo.2013.01.026.
274. Eberli D., Chassot P.G., Sulser T., Samama C.M., Mantz J., et al. Urological surgery and antiplatelet drugs after cardiac and cerebrovascular accidents. *J Urol.* 2010; N° 183 (6):2128-36. doi: 10.1016/j.juro.2010.02.2391.
275. Mullins J.K., Semins M.J., Hyams E.S., Bohlman M.E., Matlaga B.R. Half Fourier single-shot turbo spin-echo magnetic resonance urography for the evaluation of suspected renal colic in pregnancy. *Urology.* 2012; N°79 (6):1252-5. doi: 10.1016/j.urology.2011.12.016.
276. White W.M., Zite N.B., Gash J., Waters W.B., Thompson W., et al. Low-dose computed tomography for the evaluation of flank pain in the pregnant population. *J Endourol.* 2007; N°21 (11): c.1255-60.
277. White W.M., Johnson E.B., Zite N.B., Beddies J., Krambeck A.E., et al. Predictive value of current imaging modalities for the detection of urolithiasis during pregnancy: a multicenter, longitudinal study. *J Urol.* 2013; N°189 (3): c.931-4. doi: 10.1016/j.juro.2012.09.076.
278. Lloyd G.L., Lim A., Hamoui N., Nakada S.Y., Kielb S.J. The Use of Medical Expulsive Therapy During Pregnancy: A Worldwide Perspective Among Experts. *J Endourol.* 2016; N° 30 (3):354-8. doi: 10.1089/end.2015.0587.
279. Blanco LT, Socarras MR, Montero RF, et al. Renal colic during pregnancy: Diagnostic and therapeutic aspects. Literature review. *Cent European J Urol.* 2017;70(1):93–100. doi:10.5173/ceju.2017.754.
280. Semins M.J., Trock B.J., Matlaga B.R. The safety of ureteroscopy during pregnancy: a systematic review and meta-analysis. *J Urol.* 2009; N°181 (1):139-43. doi: 10.1016/j.juro.2008.09.029.
281. Parulkar B.G., Hopkins T.B., Wollin M.R., Howard P.J. Jr, Lal A. Renal colic during pregnancy: a case for conservative treatment. *J Urol.* 1998; N°159 (2):365-8.

282. Asgari,M.A., Safarinejad,M.R., Hosseini,S.Y., Dadkhah, F. Extracorporeal shock wave lithotripsy of renal calculi during early pregnancy. *BJU Int.* 1999; 84:615–617.
283. Tóth C., Tóth G., Varga A., Flaskó T., Salah M.A. Percutaneous nephrolithotomy in early pregnancy. *Int Urol Nephrol.* 2005; N°37(1):1-3.
284. Shah A., Chandak P., Tiptaft R., Glass J., Dasgupta P. Percutaneous nephrolithotomy in early pregnancy. *Int J Clin Pract.* 2004; N°58 (8):809-10.
285. Fregonesi A., Dias F.G., Saade R.D., Dechaalani V., Reis L.O. Challenges on percutaneous nephrolithotomy in pregnancy: Supine position approach through ultrasound guidance. *Urol Ann.* 2013; N°5 (3):197-9. doi: 10.4103/0974-7796.115750.
286. Kamphuis G.M., Baard J., Westendarp M., de la Rosette J.J. Lessons learned from the CROES percutaneous nephrolithotomy global study. *World J Urol.* 2015; N° 33 (2):223-33. doi: 10.1007/s00345-014-1367-5.
287. Committee on Obstetric Practice and the American Society of Anesthesiologists. Committee Opinion No. 696: Nonobstetric Surgery During Pregnancy. *Obstet Gynecol.* 2017; N° 129 (4):777-778. doi: 10.1097/AOG.0000000000002014.
288. Ishii H., Aboumarzouk O.M., Somani B.K. Current status of ureteroscopy for stone disease in pregnancy. *Urolithiasis.* 2014; N°42 (1):1-7. doi: 10.1007/s00240-013-0635-y.
289. Watterson J.D., Girvan A.R., Beiko D.T., Nott L., Wollin T.A., et al. Ureteroscopy and holmium:YAG laser lithotripsy: an emerging definitive management strategy for symptomatic ureteral calculi in pregnancy. *Urology.* 2002; N°60 (3):383-7.
290. Scotland K.B., Lange D. Prevention and management of urosepsis triggered by ureteroscopy. *Res Rep Urol.* 2018; 10:43-49. doi: 10.2147/RRU.S128071.
291. Delvecchio F.C., Kuo R.L., Iselin C.E., Webster G.D., Preminger G.M. Combined antegrade and retrograde endoscopic approach for the management of urinary diversion-associated pathology. *J Endourol.* 2000; N°14 (3):251-6.

292. Cohen T.D., Strem S.B., Lammert G. Long-term incidence and risks for recurrent stones following contemporary management of upper tract calculi in patients with a urinary diversion. *J Urol*. 1996; N°155 (1):62-5.
293. Grasso M. Ureteropyeloscopic treatment of ureteral and intrarenal calculi. *Urol Clin North Am*. 2000; N°27 (4):623-31.
294. Golomb J., Fuchs G., Klutke C.G., Stenzl A., Raz S. Kidney stone formed around refluxed surgical staple and removed by transureteral endoscopic manipulation. *Urology*. 1991; N°38 (4):338-40.
295. Stein J.P., Freeman J.A., Esrig D., Elmajian D.A., Tarter T.H., et al. Complications of the afferent antireflux valve mechanism in the Kock ileal reservoir. *J Urol*. 1996; N°155 (5): c.1579-84.
296. Weinerth JL, Webster GD. Experience with management of stones formed within Kock pouch continent urinary diversions. *Journal of Endourology*. 1990; N° 4 (2): c.149-154. <https://doi.org/10.1089/end.1990.4.149>.
297. Beiko D.T., Razvi H. Stones in urinary diversions: update on medical and surgical issues. *Curr Opin Urol*. 2002; N°12 (4):297-303.
298. Matlaga B.R., Shah O.D., Zagoria R.J., Dyer R.B., Strem S.B., et al. Computerized tomography guided access for percutaneous nephrostolithotomy. *J Urol*. 2003; N°170 (1):45-7.
299. Trivedi A., Patel S., Devra A., Rizvi J, Goel R., et al. Management of calculi in a donor kidney. *Transplant Proc*. 2007; N°39 (3): c.761-2. doi: 10.1016/j.transproceed.2007.01.059
300. Rifaioğlu M.M., Berger A.D., Pengune W., Stoller M.L. Percutaneous management of stones in transplanted kidneys. *Urology*. 2008; N°72 (3):508-12. doi: 10.1016/j.urology.2008.05.040.
301. Keoghane S.R., Cetti R.J., Rogers A.E., Walmsley B.H. Blood transfusion, embolisation and nephrectomy after percutaneous nephrolithotomy (PCNL). *BJU Int*. 2013; N° 111 (4):628-32. doi: 10.1111/j.1464-410X.2012.11394.x.
302. Richstone L., Reggio E., Ost M.C., Seideman C., Fossett L.K., et al. First Prize (tie): Hemorrhage following percutaneous renal surgery: characterization of angiographic findings. *J Endourol*. 2008; N° 22 (6):1129-35. doi: 10.1089/end.2008.0061.

303. Nouralizadeh A., Ziaee S.A., Hosseini Sharifi S.H., Basiri A., Tabibi A., et al. Delayed postpercutaneous nephrolithotomy hemorrhage: prevalence, predictive factors and management. *Scand J Urol.* 2014; N°48 (1):110-5. doi: 10.3109/21681805.2013.806586.
304. Valecha N.K., Bagheri F., Hassani S., Sadi A., Souliman R. Delayed Haematuria after Percutaneous Nephrolithotripsy and its Management. *Med Sur Urol.* 2017; 6(3): c.189. doi:10.4172/2168-9857.1000189
305. Borghi L., Meschi T., Amato F., Briganti A., Novarini A., et al. Urinary volume, water and recurrences in idiopathic calcium nephrolithiasis: a 5-year randomized prospective study. *J Urol.* 1996; N°155 (3):839-43.
306. Sarica K., Inal Y., Erturhan S., Yağci F. The effect of calcium channel blockers on stone regrowth and recurrence after shock wave lithotripsy. *Urol Res.* 2006; N° 34 (3):184-9. doi: 10.1007/s00240-006-0040-x.
307. Fink H.A., Wilt T.J., Eidman K.E., Garimella P.S., MacDonald R., et al M. Medical management to prevent recurrent nephrolithiasis in adults: a systematic review for an American College of Physicians Clinical Guideline. *Ann Intern Med.* 2013; N° 158 (7):535-43. doi: 10.7326/0003-4819-158-7-201304020-00005.
308. Shuster J., Jenkins A., Logan C., Barnett T., Riehle R., et al. Soft drink consumption and urinary stone recurrence: a randomized prevention trial. *J Clin Epidemiol.* 1992; N°45 (8): c.911-6.
309. Curhan G.C., Willett W.C., Rimm E.B., Stampfer M.J. A prospective study of dietary calcium and other nutrients and the risk of symptomatic kidney stones. *N Engl J Med.* 1993; N°328 (12):833-8. doi: 10.1056/NEJM199303253281203.
310. Curhan G.C., Willett W.C., Speizer F.E., Spiegelman D., Stampfer M.J. Comparison of dietary calcium with supplemental calcium and other nutrients as factors affecting the risk for kidney stones in women. *Ann Intern Med.* 1997; N°126 (7):497-504.
311. Harris S.S., Dawson-Hughes B. Effects of Hydration and Calcium Supplementation on Urine Calcium Concentration in Healthy Postmenopausal Women. *J Am Coll Nutr.* 2015; N° 34 (4):340-6. doi: 10.1080/07315724.2014.959207. Epub 2015 Apr 9.

312. Borghi L., Schianchi T., Meschi T., Guerra A., Allegri F., et al. Comparison of two diets for the prevention of recurrent stones in idiopathic hypercalciuria. *N Engl J Med.* 2002; N°346 (2):77-84.
313. Fink H.A., Akornor J.W., Garimella P.S., MacDonald R., Cutting A., et al. Diet, fluid, or supplements for secondary prevention of nephrolithiasis: a systematic review and meta-analysis of randomized trials. *Eur Urol.* 2009; N° 56 (1):72-80. doi: 10.1016/j.eururo.2009.03.031.
314. Hesse A., Tiselius B.H., Siener S.R., et al. *Urinary Stones: Diagnosis, Treatment and Prevention of Recurrence. Uric acid stones.* 2002, S Karger AG, : Basel.
315. Parks J.H., Goldfisher E., Asplin J.R., Coe F.L. A single 24-hour urine collection is inadequate for the medical evaluation of nephrolithiasis. *J Urol.* 2002; N°167 (4):1607-12.
316. Nayan M., Elkoushy M.A., Andonian S. Variations between two 24-hour urine collections in patients presenting to a tertiary stone clinic. *Can Urol Assoc J.* 2012; N°6 (1):30-3. doi: 10.5489/cuaj.11131.
317. Ferraz R.R., Baxmann A.C., Ferreira L.G., Nishiura J.L., Siliano P.R., et al. Preservation of urine samples for metabolic evaluation of stone-forming patients. *Urol Res.* 2006; N°34 (5):329-37.
318. Barcelo P., Wuhl O., Servitge E., Rousaud A., Pak C.Y. Randomized double-blind study of potassium citrate in idiopathic hypocitraturic calcium nephrolithiasis. *J Urol.* 1993; N°150 (6):1761-4.
319. Favus M.J., Coe F.L. The effects of allopurinol treatment on stone formation on hyperuricosuric calcium oxalate stone-formers. *Scand J Urol Nephrol Suppl.* 1980;53:265-71.
320. Cohen T.D., Streem S.B., Hall P. Clinical effect of captopril on the formation and growth of cystine calculi. *J Urol.* 1995; N°154 (1):164-6.
321. Laerum E., Larsen S. Thiazide prophylaxis of urolithiasis. A double-blind study in general practice. *Acta Med Scand.* 1984; N°215 (4):383-9.
322. Pearle M.S., Roehrborn C.G., Pak C.Y. Meta-analysis of randomized trials for medical prevention of calcium oxalate nephrolithiasis. *J Endourol.* 1999; N° 13 (9):679-85. doi: 10.1089/end.1999.13.679

323. Silverberg S.J., Shane E., Jacobs T.P., Siris E., Bilezikian J.P. A 10-year prospective study of primary hyperparathyroidism with or without parathyroid surgery. *N Engl J Med.* 1999; N°341 (17):1249-55.
324. Miano R., Germani S., Vespasiani G. Stones and urinary tract infections. *Urol Int.* 2007; N°79 (1):32-6. doi: 10.1159/000104439.
325. Shekarriz B., Stoller M.L. Uric acid nephrolithiasis: current concepts and controversies. *J Urol.* 2002; N°168 (4):1307-14.
326. Assimos H.M., Chew B D., Hautmann R., Holmes R., Williams J., et al. Evaluation of the Stone Former. 2nd International consultation on Stone Disease. Health Publications, 2008; 31-56.
327. Pietrow P., Auge B.K., Weizer A.Z., Delvecchio F.C., Silverstein A.D., et al. Durability of the medical management of cystinuria. *J Urol.* 2003; N°169 (1):68-70. doi: 10.1097/01.ju.0000042767.95019.76
328. Preminger G.M., Pak C.Y. Eventual attenuation of hypocalciuric response to hydrochlorothiazide in absorptive hypercalciuria. *J Urol.* 1987; N°137 (6):1104-9.
329. Mermuys K., De Geeter F., Bacher K., Van De Moortele K., Coenegrachts K., et al. Digital tomosynthesis in the detection of urolithiasis: Diagnostic performance and dosimetry compared with digital radiography with MDCT as the reference standard. *AJR Am J Roentgenol.* 2010; N°195 (1):161-7. doi: 10.2214/AJR.09.3075.
330. Bansal A.D., Hui J., Goldfarb D.S. Asymptomatic nephrolithiasis detected by ultrasound. *Clin J Am Soc Nephrol.* 2009; N°4 (3):680-4. doi: 10.2215/CJN.05181008.
331. Inci K., Sahin A., Islamoglu E., Eren M.T., Bakkaloglu M., et al. Prospective long-term followup of patients with asymptomatic lower pole caliceal stones. *J Urol.* 2007; N° 177 (6):2189-92. doi: 10.1016/j.juro.2007.01.154

# Приложение А1. Состав рабочей группы

**Руководитель рабочей группы:** Мартов Алексей Георгиевич – профессор, заведующий кафедрой урологии и андрологии МБУИНО ФГБУ ГНЦ ФМБЦ им. А.И. Бурназяна.

**Секретарь рабочей группы:** Харчилава Реваз Ревазович – директор Учебного центра врачебной практики “Praxi Medica” ФГАОУ ВО Первый МГМУ им. И.М. Сеченова (Сеченовский университет).

## **Члены рабочей группы:**

1. Акопян Гагик Нерсесович – профессор Института урологии и репродуктивного здоровья человека ФГАОУ ВО Первый МГМУ им. И.М. Сеченова (Сеченовский университет);
2. Гаджиев Нариман Казиханович – руководитель отделения «Дистанционной литотрипсии и эндовидеохирургии» НИИ Хирургии и неотложной медицины ПСПбГМУ им. акад. И.П. Павлова;
3. Мазуренко Денис Александрович – доцент кафедры урологии и андрологии МБУИНО ФГБУ ГНЦ ФМБЦ им. А.И. Бурназяна;
4. Малхасян Виген Андреевич – доцент кафедры МГМСУ им. А.И. Евдокимова.

**Конфликт интересов:** все члены Рабочей группы подтвердили отсутствие финансовой поддержки/конфликта интересов, о которых необходимо сообщить.

# Приложение А2. Методология разработки клинических рекомендаций

**Целевая аудитория данных клинических рекомендаций - специалисты, имеющие высшее медицинское образование по следующим специальностям:**

1. урология
2. терапия
3. общая врачебная практика (семейная медицина)
4. хирургия
5. анестезиология-реаниматология

**Таблица 1 – Шкала оценки УДД для диагностических вмешательств**

УДД	Иерархия дизайнов клинических исследований по убыванию уровня достоверности доказательств от 1 до 5
1	Систематические обзоры исследований с контролем референсным методом или систематический обзор рандомизированных клинических исследований с применением мета-анализа
2	Отдельные исследования с контролем референсным методом или отдельные рандомизированные клинические исследования и систематические обзоры исследований любого дизайна, за исключением рандомизированных клинических исследований, с применением мета-анализа
3	Исследования без последовательного контроля референсным методом или исследования с референсным методом, не являющимся независимым от исследуемого метода или нерандомизированные сравнительные исследования, в том числе когортные исследования

**Таблица 2 – Шкала определения УДД для лечебных, реабилитационных, профилактических вмешательств**

УДД	Иерархия дизайнов клинических исследований по убыванию уровня достоверности доказательств от 1 до 5
1	Систематический обзор рандомизированных клинических исследований с применением мета-анализа
2	Отдельные рандомизированные клинические исследования и систематические обзоры исследований любого дизайна, за исключением рандомизированных клинических исследований, с применением мета-анализа
3	Нерандомизированные сравнительные исследования, в том числе когортные исследования
4	Несравнительные исследования, описание клинического случая или серии случаев, исследование "случай-контроль"
5	Имеется лишь обоснование механизма действия вмешательства (доклинические исследования) или мнение экспертов

**Таблица 3 – Шкала определения УУР для диагностических, лечебных, реабилитационных вмешательств**



УУР	Расшифровка
А	Сильная рекомендация (все рассматриваемые критерии эффективности (исходы) являются важными, все исследования имеют высокое или удовлетворительное методологическое качество, их выводы по интересующим исходам являются согласованными)
В	Условная рекомендация (не все рассматриваемые критерии эффективности (исходы) являются важными, не все исследования имеют высокое или удовлетворительное методологическое качество и/или их выводы по интересующим исходам не являются согласованными)
С	Слабая рекомендация (отсутствие доказательств надлежащего качества (все рассматриваемые критерии эффективности (исходы) являются неважными, все исследования имеют низкое методологическое качество и их выводы по интересующим исходам не являются согласованными)

### **Порядок обновления клинических рекомендаций.**

Механизм обновления клинических рекомендаций предусматривает их систематическую актуализацию – не реже чем один раз в 3 года или при появлении новой информации о тактике ведения пациентов с данным заболеванием. Решение об обновлении принимает МЗ РФ на основе предложений, представленных медицинскими некоммерческими профессиональными организациями. Сформированные предложения должны учитывать результаты комплексной оценки лекарственных препаратов, медицинских изделий, а также результаты клинической апробации.

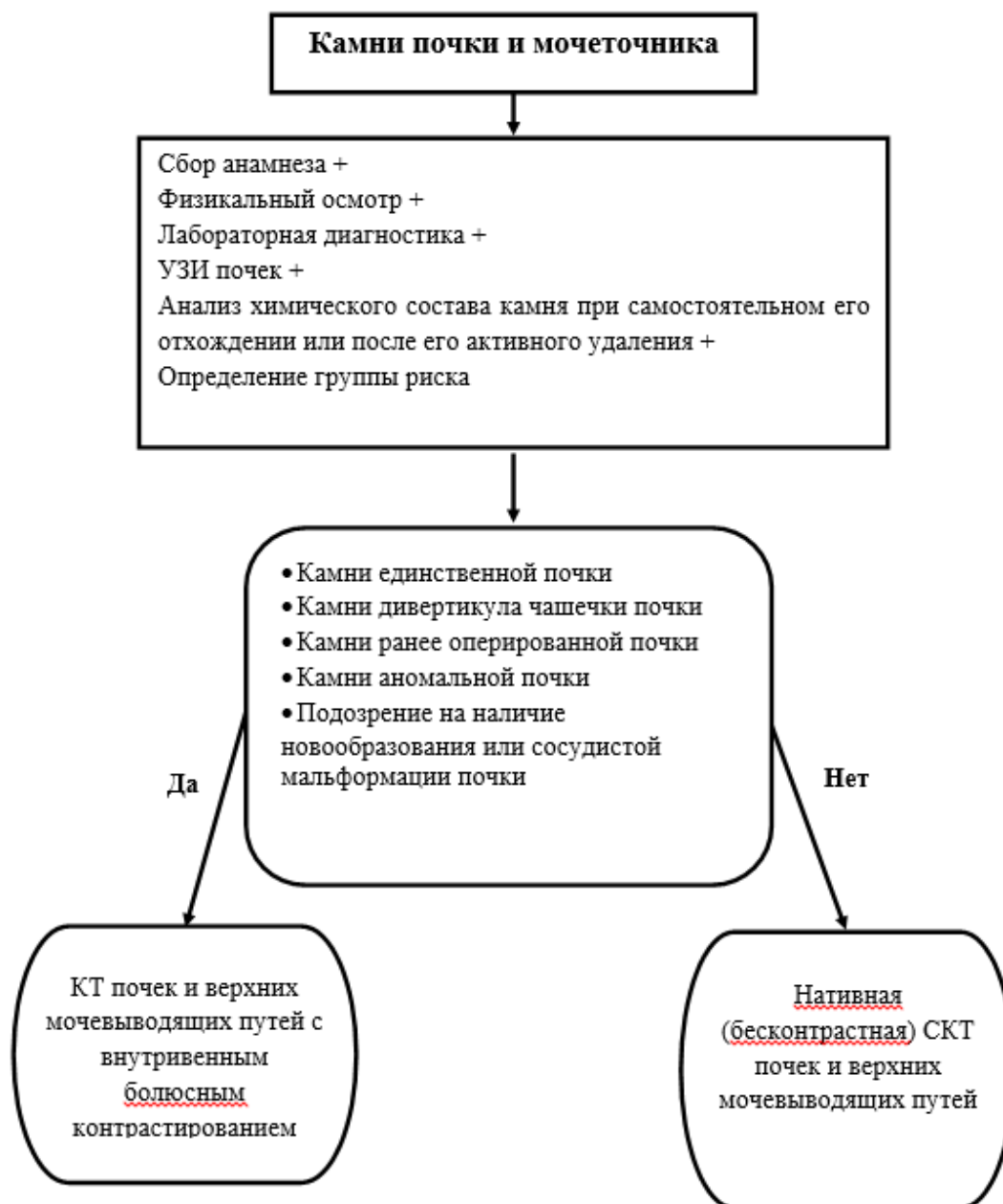
# Приложение А3. Связанные документы

Данные клинические рекомендации разработаны с учетом следующих нормативно-правовых документов:

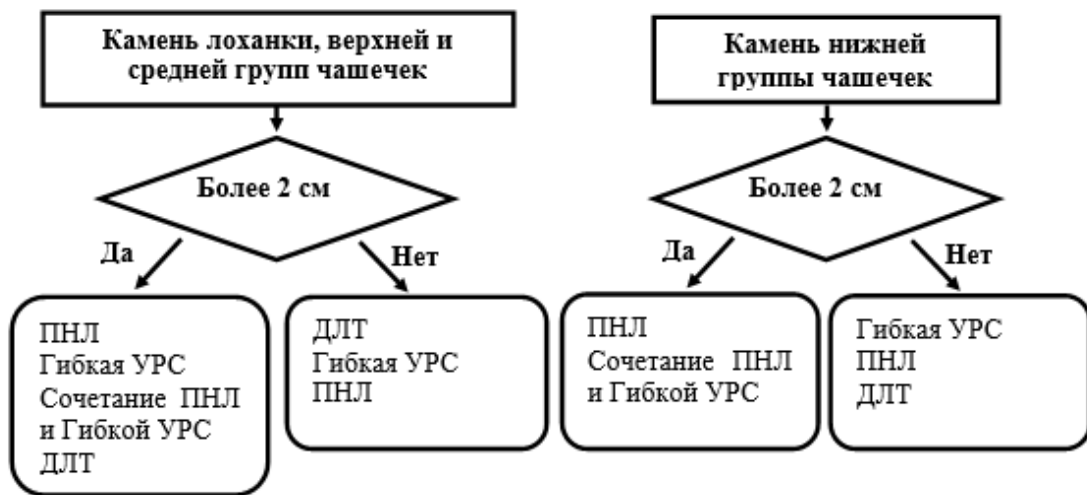
1. Порядок оказания медицинской помощи взрослому населению по профилю «урология» (Приказ Минздрава России от 12 ноября 2012 г. N 907н «Об утверждении порядка оказания медицинской помощи взрослому населению по профилю «урология»).
2. Порядок оказания медицинской помощи по профилю «акушерство и гинекология» (Приказ Министерства здравоохранения РФ от 1 ноября 2012 г. № 572н «Об утверждении Порядка оказания медицинской помощи по профилю «акушерство и гинекология (за исключением использования вспомогательных репродуктивных технологий)»»).

# Приложение Б. Алгоритмы ведения пациента

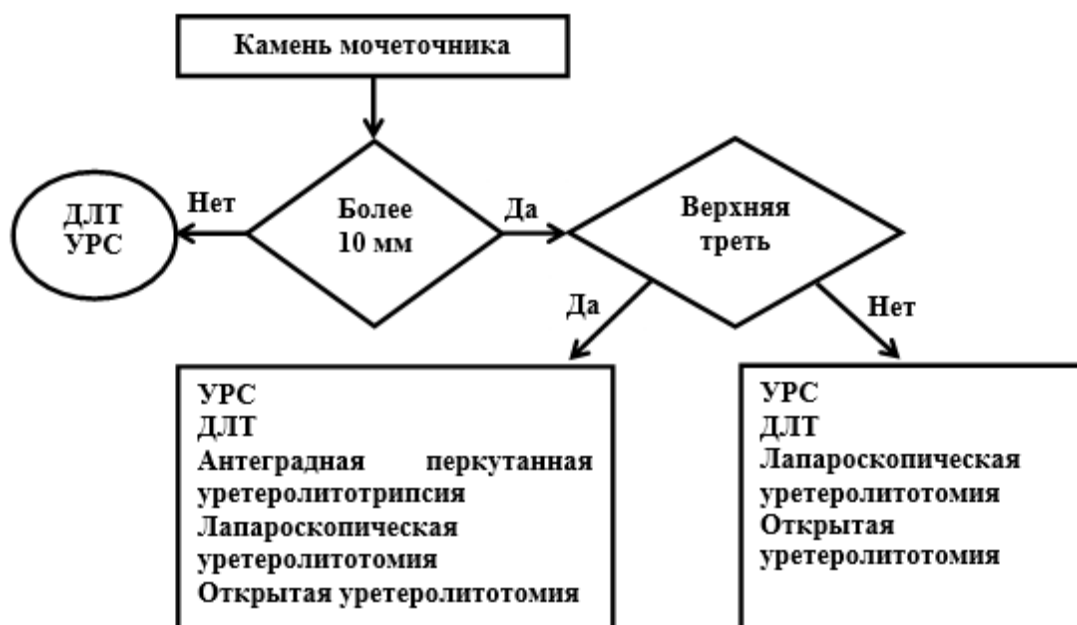
Алгоритм обследования пациентов с симптомами МКБ (вне почечной колики):



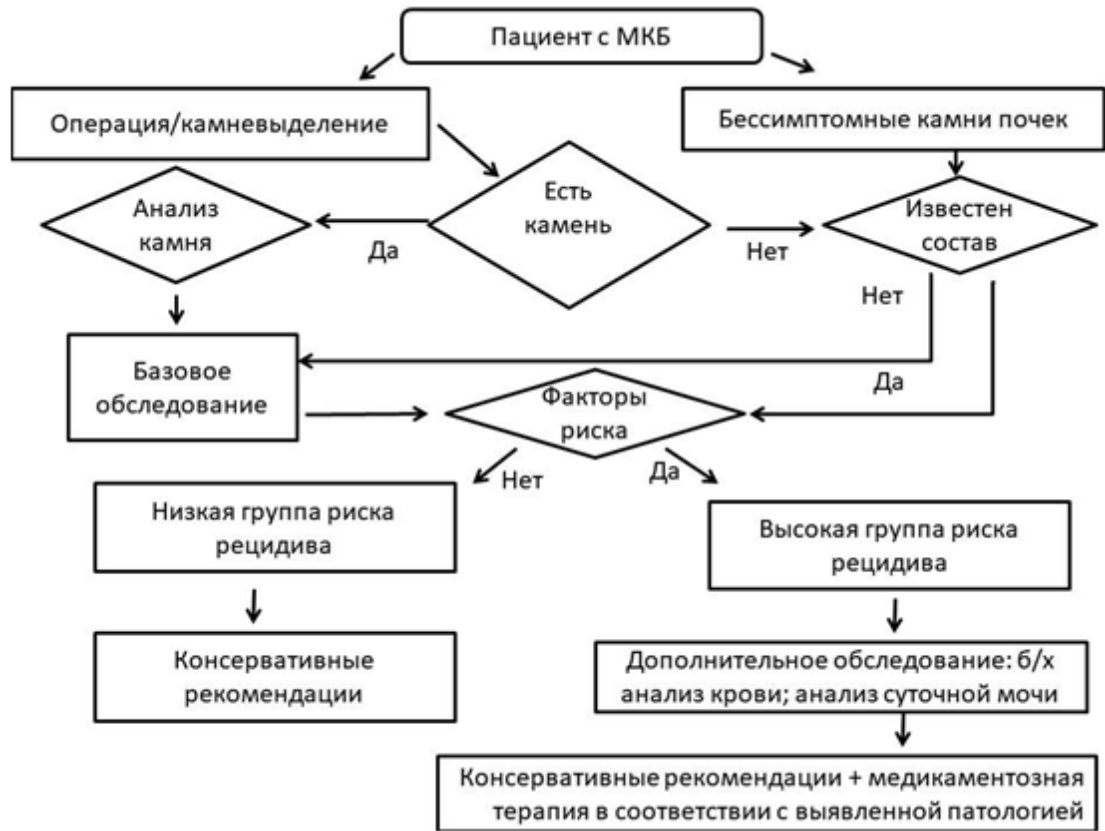
Алгоритм ведения пациентов с показанием к оперативному вмешательству по поводу камней почки:



**Алгоритм ведения пациентов с показанием к оперативному вмешательству по поводу камня мочеточника:**



**Алгоритм профилактики и метафилактики МКБ:**



# Приложение В. Информация для пациентов

Камни в почках образуются у 20% населения, чаще у мужчин в возрасте от 40 до 50 лет. Камни в мочевых путях образуются в результате кристаллизации в моче минералов и солей. Они представляют собой твердую массу и могут иметь разнообразный химический состав: кальций-фосфат, кальций-оксалат, мочевая кислота, урат аммония, струвит, цистин и другие, а также их сочетание. Причины их образования могут быть также разными: нарушение обменных процессов, инфекции, генетические факторы, различные заболевания других систем и органов, Ваш образ жизни и пищевые пристрастия. Размер камня почки может достигать 8-10 см и принимать форму собирательной системы почек (коралл). При обнаружении камней в почках устанавливается диагноз - мочекаменная болезнь.

**К группе риска прогрессирования мочекаменной болезни относятся следующие факторы:**

- камни почек, обнаруженные в детском или подростковом возрасте;
- мочекаменная болезнь есть или была у прямых родственников;
- камень, содержащий брусит, мочевую кислоту или урат;
- инфекция мочевой системы;
- генетическая предрасположенность к образованию камней;
- сужение мочеточников, чаще на уровне его отхождения от почки;
- врожденные аномалии почек: подковообразная почка, удвоение мочевых путей, медуллярная губчатая почка и др.;
- поликистоз почек;
- нефрокальциноз (слишком много кальция в почках);
- пузырно-мочеточниковый рефлюкс (обратный заброс мочи из мочевого пузыря в мочеточники или почки);
- гиперпаратиреоз (чрезмерная продукция гормона околощитовидными железами);
- заболевания желудочно-кишечного тракта (шунтирование тощей кишки, резекция кишечника, болезнь Крона);
- саркоидоз и др.

В ряде случаев камни почек не вызывают никаких неприятных ощущений. Они называются бессимптомными камнями и выявляются случайно при ультразвуковом и рентгенологическом обследовании. Однако, при их попадании в мочеточник и блокировке оттока мочи из почки может развиться острая, непереносимая боль в поясничной области – почечная колика. Почечная колика вызвана внезапным повышением давления в мочевых путях и стенке мочеточника. Боль приходит волнами и не уменьшается при изменении положения тела и может сопровождаться тошнотой, рвотой, окрашиванием мочи кровью и лихорадкой. Почечная колика является чрезвычайной ситуацией, и требует немедленной медицинской помощи. Камни, которые не блокируют мочеточник, могут вызывать периодические тупые боли в боку и также требуют медицинского обследования.

### **Методы диагностики:**

Первой линией диагностики камней почек и мочеточников является ультразвуковое исследование (УЗИ). УЗИ способно определить расположение, размеры и степень блокировки камнем мочевых путей. Однако только рентгенологическое исследование и компьютерная томография способны определить плотность и точные размеры камня, что может быть определяющим фактором в выборе метода лечения. При необходимости получения дополнительной информации о строении собирательной системы почек и особенно при их аномалиях, компьютерная томография может быть выполнена с внутривенным введением контрастного препарата. Анализ крови и мочи необходимы при боли и лихорадке, а также при планировании лечения и профилактике камнеобразования.

*Если вы «поймали» самостоятельно отошедший камень, его следует отдать на анализ, для точного определения состава, что поможет врачу назначить верное лечение и профилактику.*

### **Факторы, которые влияют на тактику лечения, включают в себя:**

- симптомы;
- характеристики камня (размер, локализация, плотность);
- историю болезни;
- вид лечения, доступный в вашей больнице, и опыт вашего врача;
- ваши личные предпочтения.

Не все камни почек требуют активного лечения. Все зависит от наличия симптомов и личных предпочтений. Если у вас есть почечный или мочеточниковый камень, который не вызывает дискомфорта, вы, как правило, не будете получать лечение. Ваш врач предоставит вам график регулярных контрольных посещений, чтобы убедиться, что ваше состояние не ухудшается. Если ваш камень по прогнозу врача может «отойти» самостоятельно с мочой, вам могут назначить лекарства для облегчения этого процесса. Это называется консервативным лечением.

*Если ваш камень продолжает расти или вызывает частые и сильные боли, Вам показано активное лечение.*

### **Консервативная терапия.**

В зависимости от размера и расположения камня, вам может потребоваться некоторое время, чтобы камень вышел с мочой. В этот период может возникнуть почечная колика, что требует врачебного контроля. Если у вас очень маленький камень, с вероятностью 95% он отойдет самостоятельно в течение 6 недель. Чем больше камень, тем меньше вероятность его отхождения. Существует два распространенных варианта консервативного лечения: литокинетическая терапия – медикаментозная помощь в прохождении камня по мочевым путям и литолитическая – медикаментозное растворение камней, если они состоят из мочевой кислоты.

**Даже когда у вас нет симптомов, вам может понадобиться лечение, если:**

- камень продолжает расти;
- у вас высокий риск формирования другого камня;
- имеется инфекция мочевых путей;
- ваш камень очень большой;
- вы предпочитаете активное лечение.

### **Хирургическое лечение.**

Существует 3 распространенных способа удаления камней: дистанционная ударно-волновая литотрипсия, уретерореноскопия и перкутанная (чрескожная) нефролитотомия. Выбор варианта хирургического лечения зависит от многих аспектов. Наиболее важными факторами являются характеристики камня и симптомы, которые он



вызывает. В зависимости от того, находится ли камень в почке или мочеточнике, врач может порекомендовать различные варианты лечения. В редких случаях удаление камня возможно только открытым, либо лапароскопическим доступом.

### **Хирургическое лечение показано, если:**

- камень больших размеров, что затруднит его самостоятельного отхождение;
- лекарственная терапия не помогает;
- развиваются инфекционные осложнения из-за камня;
- имеется боль и/или примесь крови в моче;
- единственная почка;
- начинает страдать функция почек.

### **Дистанционная ударно-волновая литотрипсия (ДЛТ).**

Дистанционная ударно-волновая литотрипсия проводится с помощью аппарата, который может разбивать камни в почке и мочеточнике. Для разрушения камня, сфокусированные ударные волны (короткие импульсы волн высокой энергии) передаются на камень через кожу. Камень поглощает энергию ударных волн и разбивается на более мелкие кусочки. Фрагменты камней затем проходят с мочой. Процедура длится около 45 минут. Если у вас большой камень, вам может понадобиться несколько сеансов, чтобы полностью разбить его.

### **ДЛТ противопоказано при:**

- беременности;
- риске сильного кровотечения;
- наличии неконтролируемой инфекции;
- сужении мочевых путей под камнем;
- очень твердых камнях (например, цистиновые камни).

**Следует знать!** ДЛТ разбивает камень на мелкие кусочки. Эти фрагменты будут выходить с мочой несколько дней или недель после процедуры. У вас может быть кровь в моче, но это не должно длиться более 2 дней. Ваш врач может назначить вам лекарства, которые способствуют более быстрому отхождению фрагментов и уменьшению боли. ДЛТ может сопровождаться как интра-, так и послеоперационными осложнениями.

### **В ходе операции могут возникнуть:**

- повреждение почки, кровотечение с образованием клинически проявляющейся гематомы, иногда требующей хирургического вмешательства (до 1 %);
- повреждение почки с образованием бессимптомной гематомы (до 19 %);

### **В послеоперационном периоде могут развиваться:**

- скопление фрагментов камня в мочеточнике, требующее консервативного, либо хирургического лечения (до 7%);
- инфекционные осложнения (до 20%);
- рост оставшихся в почке фрагментов камней (до 50 %);
- почечная колика, связанная с закупоркой мочеточника фрагментами камня (до 4%);
- аневризма, артерио-венозная фистула;
- повреждение внутренних органов (описаны отдельные клинические случаи).

### **Вам нужно немедленно вернуться в больницу, если:**

- появилась лихорадка выше 38°C;
- возникла сильная боль в боку;
- кровь в моче присутствует более 2 дней после процедуры.

### **Перкутанная (чрескожная) нефролитотрипсия (ПНЛ).**

ПНЛ используется чаще всего, когда камни в почках больших размеров, высокой плотности или их много. ПНЛ обычно проводится под общим наркозом. Во время этой процедуры в мочевого пузыря устанавливается небольшая трубка, называемая катетером. Другой катетер устанавливается в мочеточник. Контраст, или краситель, может быть введен через этот катетер для обеспечения лучшего обзора и точного определения местоположения камня. Как только камень обнаружен, доступ к собирательной системе почек осуществляется с помощью тонкой иглы и так называемого проводника. Проводник обеспечивает безопасный доступ для нефроскопа (инструмент для визуализации внутренней части почки). После визуализации камня, некоторые из них могут быть удалены с помощью щипцов. Камни больших размеров должны быть раздроблены с помощью специального пневматического, ультразвукового или лазерного устройства - нефролитотрипсия. После удаления фрагментов камня из почки, в мочеточник, как правило, устанавливается временная маленькая трубка, соединяющая почку с мочевым пузырем (катетер-стент), а рабочий канал, через

который производилась операция, ставят трубку, дренирующую почку (нефростома). После операции эти трубки удаляются через несколько дней.

**Следует знать!** ПНЛ может сопровождаться как интра- так и послеоперационными, осложнениями.

**В ходе операции могут возникнуть:**

- кровотечение, которое может потребовать переливание крови (до 20%), эмболизацию сосудов почки, либо удаление почки (до 1,5%);
- повреждение плевры (до 11,6%);
- повреждение внутренних органов (до 1,7%);
- летальный исход (до 0,3%).

**В послеоперационном периоде могут развиваться:**

- лихорадка (до 32,1%);
- сепсис (до 1,1%);
- уринома (скопление мочи в околопочечной или забрюшинной клетчатке, окруженное фиброзной капсулой) до 1%;
- остаточные фрагменты камня (до 19,4%), в ряде случаев требуется повторное вмешательство;
- аневризма, артерио-венозная фистула;

**Вам нужно немедленно вернуться в больницу, если:**

- температура тела выше 38 °С;
- тошнота и рвота;
- боль в груди и затрудненное дыхание;
- большое количество крови в моче;
- сильная боль на стороне операции;
- не можете помочиться.

**Уретерореноскопия (УРС) и гибкая УРС.**

Уретероскопия является предпочтительным методом лечения камней малого и среднего размера, расположенных в любой части мочевыводящих путей. Процедура обычно выполняется под общим наркозом. Во время этой процедуры уретероскоп (длинный, тонкий инструмент с крошечной камерой на конце) вводится через мочеиспускательный канал и мочевого пузыря в мочеточник или в почку. Как только камень найден, его можно извлечь с помощью «щипцов или корзинки», либо используют

лазер или пневматику, чтобы разбить камень на более мелкие кусочки, прежде чем они будут извлечены с помощью корзины. Уретероскопы могут быть гибкими, как тонкая длинная соломинка или более жесткими. После удаления камня, в мочеточник может быть установлена небольшая временная трубка, называемая стентом, которая облегчает отток мочи из почки в мочевой пузырь. Мочевой катетер и/или стент обычно удаляют вскоре после процедуры.

**Следует знать!** УРС может сопровождаться как интра- так и послеоперационными осложнениями, которые в редких случаях могут потребовать конверсии в открытую операцию, либо повторного вмешательства.

**В ходе операции могут возникнуть:**

- миграция камня в почку (до 12%);
- инфекционные осложнения (до 6%);
- повреждение мочеточника (до 2%);
- кровотечение, которое может потребовать переливание крови (0,1%);
- отрыв мочеточника (0,1%);

**В послеоперационном периоде могут развиваться:**

- лихорадка и сепсис (до 1,1%);
- стойкая примесь крови в моче (до 2%)
- почечная колика (2,2%)
- сужение мочеточника (стриктура) 0,1%;
- заброс мочи из мочевого пузыря в почку (0,1%);
- повреждение внутренних органов (до 0,05%);

**Вам нужно немедленно вернуться в больницу, если:**

- температура тела выше 38 °С;
- не можете помочиться;
- большое количество крови в моче;
- продолжаете испытывать сильную боль в боку.

*Даже если у вас низкий риск образования другого камня, вам необходимо внести некоторые изменения в образ жизни. Эти меры снижают риск повторного заболевания и улучшают ваше здоровье в целом.*

**Общие советы:**

- пейте от 2,5 до 3 литров воды равномерно в течение дня;
- выберите рН-нейтральные напитки, такие как вода;
- следите за количеством выделяемой мочи (должно быть от 2 до 2,5 литров в день);
- следите за цветом вашей мочи: она должна быть светлой;
- пейте еще больше, если вы живете в жарком климате или занимаетесь спортом;
- питайтесь сбалансированно и разнообразно;
- избегайте чрезмерного потребления витаминных добавок.

# Приложение Г.

## Приложение Г1. стратификация МКБ по этиологии камнеобразования:

Метаболические	Инфекционные камни	Генетически обусловленные камни	Вызванные приемом лекарственных препаратов
Кальция Оксалат; Кальция Фосфат; Мочевая кислота.	Магния-аммония фосфат; Карбонат апатит; Урат аммония.	Цистин; Ксантин; 2,8-Дигидрокси-аденин.	Аллопуринол; Цефтриаксон; Фторхинолоны; Эфедрин; Триамтерен; Индинавир.

## Приложение Г2. стратификация МКБ по химическому составу камня:

Химический состав	Название минерала	Частота встречаемости
Кальция Оксалат Моногидрат	Вевеллит	60-70%
Кальция Оксалат Дигидрат	Ведделит	10-15%
Мочевая кислота	Урицит	10%
Дигидрат мочевой кислоты	Урицит	2-5%
Урат аммония		0.5-1%
Карбонат апатит	Далит	5%
Кальция гидрогенфосфат	Брушит	1%
Магния-аммония фосфат	Струвит	5-10%
Цистин	Цистин	0.5%

## Приложение Г3. стратификация МКБ по рентген контрастности камня:

Рентген контрастные	Слабо контрастные рентген	Рентген неконтрастные
Кальций оксалат моногидрат	Магний аммоний фосфат	Мочевая кислота
Кальция оксалат дигидрат	Апатит	Урат аммония
Кальция фосфат	Цистин	Ксантин

		2.8 Дигидроксиаденин
		Лекарственные камни

## Приложение Г4. Стратификация МКБ по группе риска рецидива:

<b>Общие факторы</b>	Ранний дебют МКБ (в особенности у детей и подростков)
	Семейный анамнез камнеобразования
	Инфекция мочевых путей
<b>Болезни, ассоциированные с камнеобразованием</b>	Гиперпаратиреоз
	Нефрокальциноз
	Патология ЖКТ
	Метаболический синдром
	Поликистоз почек
	Заболевания желудочно-кишечного тракта
	Перенесенная бариатрическая хирургия
	Саркоидоз
	Повреждения спинного мозга
	Нейрогенный мочевой пузырь
<b>Генетические факторы</b>	Цистинурия типов А, В и АВ
	Первичная гипероксалурия
	Почечный канальцевый ацидоз
	Обменные нарушения 2,8-дигидроксиаденина
	Ксантинурия
	Синдром Леша-Нихана и др.
<b>Прием препаратов, приводящих к камнеобразованию</b>	препараты кальция
	витамин Д и его производные
	прием аскорбиновой кислоты** более 4 грамм в сутки
	сульфаниламиды
<b>Аномалии строения мочевыделительной системы</b>	Губчатая почка
	Обструкция мочеточника или лоханочно-мочеточникового сегмента
	Дивертикул чашечки почки
	Пузырно-мочеточниковый рефлюкс
	Уретероцеле

